REFERÁTOVÝ VÝBĚR®

z dermato venerologie

ODBORNÝ DVOUMĚSÍČNÍK
ROČNÍK 65
1/2023

7 KREDITŮ ČLK
PRO AUTORY ČLÁNKŮ

LA ROCHE POSAY
LABORATOIRE DERMATOLOGIQUE

Available on the Google Play

Download on the App Store

@referatovyvyber

www.referatovyvyber.cz

VYCHÁZÍ POD ZÁŠTITOU ČESKÉ DERMATOVENEROLOGICKÉ SPOLEČNOSTI

CENA: 57 KČ

č. 1 značka doporučovaná českými dermatology proti lupům a vypadávání vlasů*

Inovace pro podporu zdravé vlasové pokožky a vlasů.

DERCOS
VICHY
VLASOVÁ PÉČE

DERCOS DS šampon proti lupům

Pomáhá udržovat rovnováhu mikrobiomu & odstraňuje lupy.

DERMATOLOGICKY PROKÁZANÁ ÚČINNOST

Odstraňuje až 100 % viditelných lupů.**
Klinicky prokázaný 6týdenní antirecidivní účinek.***

*Studie IQVIA™, prosinec 2021, Česká republika, 90 dermatologů odpovídalo na otázku: Které z těchto dermokosmetických značek doporučujete nebo předepisujete v následujících indikacích: lupy/alopecie/ztráta vlasů? **Spotřebitelský test provedený na 262 subjektech – pravidelné používání po 2 týdnech – Itálie. ***Klinická studie provedená na 45 subjektech po 4 týdnech kúry.

JSOU NÁLEPKY NA ZÁDECH LÉKEM?

■ „V čekárně jsem zaslechl rozhovor dvou pacientek, že jim prý budou lepit nějaké nálepky na záda," utrousil pan Štístko, když jsem mu připojoval Odivo do infuzního setu. Jeho metastatický melanom díky nivolumabu stále úspěšně neprogreduje. „Co vlastně těmi nálepkami léčíte?" vyzvídal. Chtěl jsem odpovědět, že nic, protože se jedná o diagnostickou proceduru při podezření na kontaktní alergii, ale pak jsem si uvědomil, že odpověď není tak jednoduchá. Dnešní evropská legislativa totiž zařazuje testovací hapteny pro epikutánní testování do kategorie léčivých přípravků, obdobně jako to již dříve proběhlo u alergenů pro prick testování v alergologii (Recommendations on common regulatory approaches for allergen products, CMDh, 2020). Jakkoliv je to pro nás jako lékaře těžko přijatelné, přihodilo se to i řadě dalších, v zásadě diagnostických prostředků, které byly také „přeřazeny" z kategorie zdravotnických prostředků do léčivých přípravků. Směrnice MEDDEV 2. 1/3 rev. 3 zkrátka klasifikuje in vivo diagnostika jako léčivé přípravky s odůvodněním, že pokud to nesplňuje kritéria pro diagnostické prostředky, jinými slovy pokud vyvolají v organizmu odezvu, a tady to imunitní reakci s kožním nálezem v případě pozitivity navodí, pak to není zdravotnický prostředek. Protože ale druhou možností je lék, musí se jednat pro úředníka o lék.

■ Výrobce testovacích haptenů Chemotechnique však nemá tyto testy v EU zaregistrované v kategorii léčivý přípravek a poté, co přestal své výrobky opatřovat označením CE, nemohly být v ČR distribuovány pod označením zdravotnický prostředek jako dříve. Výrobek se tak ocitl z legislativního pohledu v jakémsi meziprostoru. Legálně tedy nemohly být testovací hapteny Chemotechnique do ČR dováženy, natož distribuovány. Firma Chemotechnique také ukončila spolupráci s dosavadním českým distributorem; on ani jeho webová stránka www.epitesty.cz již nezastupují výrobky firmy Chemotechnique.

■ Náhradní jednoduché řešení neexistovalo. Pracovníci SÚKLu a MZ ČR navrhovali jako jedinou cestu Specifický léčebný program. Tomu jsme se z logiky věci nejdříve bránili, protože vnímáme epikutánní testování jako diagnostickou a ne léčebnou proceduru. V polovině roku 2022 jsme zjistili (komunikací přímo s CMDh Working Party on Allergens), že zařazení v evropské legislativě je platným faktem, a není tudíž šance se pro ČR domoci nějaké národní výjimky.

■ Díky našemu úsilí se podařilo s najatými profesionály dosáhnout v listopadu 2022 konečně stavu, kdy SÚKL po našem náročném zdůvodňování a vysvětlování schválil Specifický léčebný program pro testovací hapteny Chemotechnique jako jediný možný legální způsob, jak je v ČR distribuovat a používat. Firma Chemotechnique má naštěstí své testy registrované jako léky v Kanadě a jedině proto SÚKL mohl žádost přijmout. Podařilo se přesvědčit výrobce, aby do ČR nadále dodával. V návaznosti na to se nám podařilo

najít vhodného distributora, který splňuje předpoklady pro Specifický léčebný program a který ho bude i administrovat. SLP má výhody v tom, že lékař nemusí vyplňovat hlášení pro SÚKL, je právně krytý pro případ nežádoucích účinků a je i lepší argumentace pro úhradu ze zdravotního pojištění. Navíc je možno pokračovat v dlouhodobých sledováních a statistikách, protože se jedná o shodné výrobky, které jsme používali i dříve.

■ Podmínkou je, že pacient musí být lékařem informován, že se jedná o použití neregistrovaného léku v režimu SLP (informovaný souhlas) a v případě pozitivních reakcí být vybaven specifickou písemnou informací (dříve „pasport"). Tyto texty k jednotlivým haptenům jsme pro účely schvalování SLP připravili a jsou ke stažení na webu ČDS (www.derm.cz/sekce/alergologicka). Testy Chemotechnique lze objednávat u nového distributora: AV Medical CZ s.r.o. e-mail: info@avmc.cz. Kontaktní osoba: p. Alexandros Valsamis, jednatel.

■ Distributor testy postupně objednává a ty se následně připravují na základě této objednávky. Výroba se z podstaty věci může v počátečním období prodloužit, protože výrobce zpracovává zakázky tak, jak z jednotlivých zemí přicházejí. Pokud vznikne časová urgence, je možno u nás testovat i kontaktními alergeny AllergEAZE od firmy Smart Practice Europe. Mají jako jediné v EU registraci jako léky (primárně v SRN). Jedná se o nástupce testů Trolab firmy Hermal, se kterými naši alergologové pracovali v 90. letech minulého století. Z terénu víme, že si je někteří dermatologové objednávají. Proto jsme zjišťovali formálně právní náležitosti i k těmto testovacím sadám. Výrobce bohužel zájem o oficiální registraci u nás nemá, proto jsou v ČR tyto kontaktní alergeny v pozici neregistrovaných léků bez Specifického léčebného programu. Lékař musí podávat hlášení na SÚKL a garantovat další zákonné náležitosti a důsledky. Ale v každém případě je to další legální cesta, jak testovat. Dovoz i distribuci zajišťuje společnost Pharmos a.s. Objednávky může příslušná lékárna posílat emailem na adresu veverkova.pavla@pharmos.cz.

■ „Už to kape?" zeptal se pan Štístko. Pouštím mu infuzi a přecházím z jedné reality do druhé. Hodně jsme se s možností dovozu testovacích haptenů s paní as. MUDr. Ninou Benákovou a dalšími kolegyněmi a kolegy natrápili a jsme rádi, že jsou konečně pro naše pacienty k dispozici. A záležitost s tou klasifikací? Když může být i alkohol z rukou lékaře lékem, proč by to vlastně nemohly být i hapteny pro epikutánní testování.

Prof. MUDr. Petr Arenberger, DrSc., MBA, FCMA
Předseda ČDS ČLS JEP, z.s.

spiridea

Keralan mast

Vysoká keratolytická účinnost

Vodou smývatelná mast

Hyperkeratóza

paty, chodidla, dlaně, mozoly, hyperkeratotická ložiska

Synergický efekt 3 aktivních látek

- Alantoin
- Kyselina salicylová
- Urea

spiridea

Koupíte na www.spiridea.com

Spiridea s.r.o., Nobelova 28, 831 02 Bratislava 3

Vyrobeno na Slovensku

Koupíte v každé dobré lékárně

březen 2023

Obsah

1 **ÚVOD**
Jsou nálepky na zádech lékem?
Prof. MUDr. Petr Arenberger, DrSc., MBA, FCMA

6 **Amnioderm v léčbě chronických a obtížně léčitelných ran**
MUDr. Dominika Diamantová, Ph.D.

12 **Role kompresivní terapie v léčbě bércových ulcerací žilní etiologie**
Mgr. Lenka Krupová, Ph.D., MBA

22 **Chronická žilní nedostatečnost**
Doc. MUDr. Lenka Veverková, Ph.D.

36 **VĚDOMOSTNÍ TEST**

38 **Cévní otoky dolních končetin, jejich příčiny a možnosti chirurgické terapie**
MUDr. Matej Pekař, Ph.D., MBA

44 **ZÁPISY**

INZERCE

TITULNÍ FOTO: © GRAFVISION/123RF
OSTATNÍ FOTO: **NENÍ-LI UVEDENO JINAK, JE AUTOREM FOTOGRAFIÍ AUTOR ČLÁNKU**

REFERÁTOVÝ VÝBĚR® z dermatovenerologie

ŠÉFREDAKTOR
Prof. MUDr. Petr Arenberger, DrSc., MBA, FCMA

ODBORNÉ RECENZE A KONZULTACE
Prof. MUDr. Monika Arenbergerová, Ph.D.
MUDr. Hana Ciferská, Ph.D.

REDAKCE
PhDr. Jarmila Drhlíková
602 229 255, czechopress@czechopress.cz
Jari Sheller
724 918 215, jarisheller@gmail.com
Mgr. Hana Kvapilová
608 238 077, kvapilova.hana@seznam.cz
Asistentka
724 116 414, office@czechopress.cz

REDAKČNÍ RADA
Prof. MUDr. Petr Arenberger, DrSc., MBA, FCMA
Prof. MUDr. Mária Šimaljaková, Ph.D. MHA, MPH
Prof. MUDr. Alena Pospíšilová, CSc.
Prof. MUDr. Martin Péč, Ph.D.
Doc. MUDr. Karel Ettler, CSc.
Doc. MUDr. Eliška Dastychová, CSc.
As. MUDr. Libuše Mardešićová
Prim. MUDr. Slavomír Urbanček, Ph.D.
MUDr. Marta Hašková
JUDr. Jan Mach

DO ČÍSLA PŘISPĚLI
Prof. MUDr. Petr Arenberger, DrSc., MBA, FCMA
Doc. MUDr. Lenka Veverková, Ph.D.
MUDr. Matej Pekař, Ph.D., MBA
MUDr. Dominika Diamantová, Ph.D.
Mgr. Lenka Krupová, Ph.D., MBA

LAYOUT A GRAFICKÁ ÚPRAVA
Bc. Michaela Croft

ADRESA REDAKCE
FAKULTNÍ NEMOCNICE KRÁLOVSKÉ VINOHRADY
Dermatovenerologická klinika
Prof. MUDr. Petr Arenberger, DrSc., MBA, FCMA
Přednosta kliniky
Šrobárova 50, 100 34 Praha 10

VYDÁVÁ
CZECHOPRESS AGENCY, s.r.o.
Na Strži 1702/65, 140 00 Praha 4
Tel: 602 229 255, fax: 272 941 824
E-mail: czechopress@czechopress.cz

STATUTÁRNÍ ZÁSTUPCE
PhDr. Jarmila Drhlíková – jednatelka

OBJEDNÁVKY PŘEDPLATNÉHO A INZERCI PŘIJÍMÁ
CZECHOPRESS AGENCY, s.r.o.
Na Strži 1702/65, 140 00 Praha 4
Tel.: 602 229 255, fax: 272 941 824
E-mail: czechopress@czechopress.cz
E-mail: referatovy.vyber@czechopress.cz

MK ČR E 13665
ISSN 1213-9106 (Print), ISSN 1803-778X (Online)

Číslo 1/2023, Ročník 65

Excerpováno v Bibliographia medica Čechoslovaca

Časopis je indexován v Seznamu recenzovaných neimpaktovaných periodik Rady pro výzkum, vývoj a inovace Úřadu vlády ČR

DISTRIBUCE
Czechopress Agency, s.r.o.

CENA: 57 Kč

ZA ODBORNOU SPRÁVNOST PŘÍSPĚVKŮ ODPOVÍDAJÍ AUTOŘI ČLÁNKŮ.

LA ROCHE POSAY
LABORATOIRE DERMATOLOGIQUE

č. 1 ZNAČKA FOTOPROTEKCE
DOPORUČOVANÁ DERMATOLOGY
V ČESKÉ REPUBLICE*

ANTHELIOS
UVMUNE400 SPF 50+

NAŠE MAXIMÁLNÍ OCHRANA KŮŽE PŘED DLOUHOVLNNÝM UVA ZÁŘENÍM**

OSVĚŽUJÍCÍ FLUID

HYDRATAČNÍ KRÉM

VELMI ODOLNÝ VŮČI VODĚ, PÍSKU A POTU

Testováno na citlivé, reaktivní a netolerantní pokožce.
Vhodné pro všechny typy pokožky a všechny fototypy.
Může být použitý i na oční okolí.

**(340–400 nm) = dlouhovlnné UVA záření/(380–400 nm) = konec spektra, které nazýváme ultradlouhovlnné UVA záření

*Studie provedená společností IQVIA, listopad–prosinec 2021, Česká republika. 90 dermatologů odpovídalo na otázku: Kterou dermokosmetickou značku doporučujete nebo předepisujete nejvíce na: fotoprotekce?

AMNIODERM V LÉČBĚ CHRONICKÝCH A OBTÍŽNĚ LÉČITELNÝCH RAN

Diamantová, D.[1,2]
[1] Ambicare Praha
[2] Dermatovenerologické oddělení Vojenské nemocnice Olomouc

SOUHRN: **Léčba chronických ran je často složitá. Stále se hledají nové terapeutické postupy. K novým možnostem patří i Amnioderm.**

KLÍČOVÁ SLOVA: chronická rána – léčba – Amnioderm

SUMMARY: **Amnioderm in the treatment of chronic and non healing wounds.** The treatment of chronic wounds is often complex. The search for new therapeutic modalities is still ongoing. New options include Amnioderm.

KEY WORDS: chronic wound – treatment – Amnioderm

„Jednou z možností dostupné nové terapie je Amnioderm. Jde o lyofilizovaný transplantát z lidské amniové membrány, vhodný k podpoře léčby chronických ran."

ÚVOD

V dermatologii se setkáváme, podobně jako v jiných oborech medicíny, s chronickými a obtížně léčitelnými ránami. Postihují ženy a muže všech věkových a sociálních kategorií. Nejčastější chronickou ránou jsou ulcerace na bércích, které mohou mít různou etiologii a pestrý klinický obraz. Pro nemocné představují závažný medicínský, sociální a ekonomický problém. Kvalita života pacientů s chronickou ránou je výrazně snížená prováděním častých převazů, vyčerpáním organizmu, nedostatkem spánku a často přidruženou depresí. Otevřená rána je místem vstupu mikroorganizmů do těla, je možným zdrojem dalších infekčních komplikací, je příčinou akutní a chronické bolesti a může též způsobit ztrátu tekutin a bílkovin. V rámci zhoršené kvality života nemocných s chronickou ránou může nastat i imobilita a nesoběstačnost. Ta vede k prohlubování sociální izolace. Všechna tato fakta jsou apelem k využití moderních efektivních metod hojení. V léčbě chronických a obtížně léčitelných ran používáme škálu moderních

a účinných metod – vlhkou terapii, podtlakovou léčbu rány (NPWT), hyperbaroxii, hydrochirurgii, fototerapii a larvální terapii. Nedílnou součástí terapie je i péče o pokožku, která by měla být dostatečně hydratovaná.

Amnioderm

Jednou z možností dostupné nové terapie je Amnioderm. Jde o lyofilizovaný transplantát z lidské amniové membrány, vhodný k podpoře léčby chronických ran. Amniová membrána je jedním z plodových obalů placenty. Amnioderm jako tkáňový transplantát podléhá zákonu o lidských tkáních a buňkách dle Zk. 296/2008 Sb., slouží k náhradě tkání, které jsou různě a v různém rozsahu poškozené a nejsou schopné zajistit kvalitní funkci. Transplantáty mohou nahradit původní tkáň tam, kde došlo k její dočasné nebo trvalé ztrátě. Primárně rozlišujeme dva typy transplantací: autologní, tzv. autotransplantace – pacientovi je transplantován jeho vlastní štěp – a transplantace alogenní – ta je nejčastějším typem přenosu – pacientovi je transplantován transplantát od jiného dárce.[1] Amnioderm je transplantát alogenní.

Amnioderm patří do materiálové skupiny tzv. Advanced wound treatment, která je novou alternativou klasických krytí vlhké terapie. Vykazuje řadu pozitivních efektů. Amniová membrána výrazně redukuje vysušování rány, poskytuje mechanickou podporu a představuje strukturu, která umožňuje uchycení, motilitu a proliferaci epiteliálních a mezenchymálních buněk – mechanický efekt. Dále chrání volná nervová zakončení v ráně a redukuje koncentraci prozánětlivých a algických cytokinů a peptidů, což výrazně přispívá k redukci bolestivosti v místě rány – analgetický efekt. Dále omezuje jizevnatění – jeden z povrchů amniové membrány je neadhezivní, brání přerůstání fibroblastů a redukuje tedy tendenci k nežádoucím srůstům a vazivovatění. Kyselina hyaluronová přítomná v amniové membráně rovněž inhibuje vznik nadměrné fibrotizace. Epitelizační efekt vyplývá z toho, že amniová membrána obsahuje desítky typů růstových faktorů, přičemž řada z nich přímo a výrazně podporuje epitelizaci. Jde zejména o epidermální růstový faktor (EGF), keratinocytový růstový faktor (KGF) a růstový faktor hepatocytů (HGF), které podporují a aktivují migraci, proliferaci a diferenciaci buněk epitelu. Angiogenní efekt souvisí s uvolňováním řady angiogenních faktorů z amniové membrány do rány, zejména bFGB (Fibroblast Growth Factor-basic), TGF-β (Tranforming Growth factor-beta), které podporují novotvorbu cév v oblasti hojící se rány. Neoangiogeneze augmentovaná amniovou membránou výrazně urychluje proces regenerace. Amniová membrána obsahuje a uvolňuje interleukin 10 (IL-10), který má nejvýraznější protizánětlivý efekt, a dále trombospondin-1, antagonisty

Obr. 1 Placenta

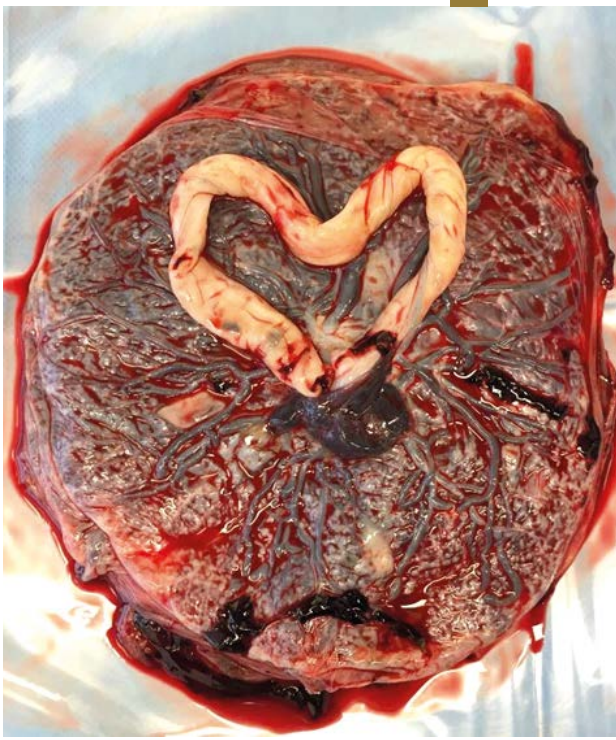

receptoru pro interleukin 1(IL-1) a tkáňové inhibitory metaloproteináz TIMPs (tissue inhibitors of metalloproteinases) – protizánětlivý efekt. Další výhodou amniové membrány je, že neindukuje imunitní odpověď organizmu příjemce. Amnion neexprimuje translační antigeny (HLA A, B, C) – neimunogenní efekt.[2,3]

Amnioderm – alogenní transplantát – je výsledkem tříletého českého laboratorního výzkumu (2015–2018), nyní již schváleného SÚKL (Státním ústavem pro kontrolu léčiv). Zpracovává se v laboratořích 4Medi v Ostravě. Pro výrobu jsou odebírány pouze placenty z porodu císařským řezem, protože přirozený porod placentu znečistí, a tím pádem znehodnotí. Odběry se provádějí ve vybraných porodnicích, které musí být zaregistrovány jako smluvní odběrová zařízení a podléhají hlášení SÚKL. Porodnice jsou vybaveny odběrovými sterilními sety a záznamovou dokumentací – souhlasem s darováním placenty, informovaným souhlasem, posouzením zdravotní způsobilosti dárkyně, záznamem o odběru. Pracovník Národního centra tkáňové banky přebírá zabalenou tkáň a krev dárkyně pro laboratoře k sérologickému vyšetření. Krev dárkyně se vyšetřuje na HIV 1, HIV 2,2 Ag/Ab, HBsAg, HBc total Ab, HCV Ab, HTLV 1,2 Ab, Treponema pallidum Ab. Pro další zpracování tkáně je nutný negativní výsledek sérologického vyšetření. Po porodu se musí placenta zpracovat do 24 hodin a lyofilizovaná membrána se uloží na 180 dní do karantény. Karanténa se musí dodržet

Obr. 2

Amnioderm – alogenní transplantát – je výsledkem tříletého českého laboratorního výzkumu



GET IT ON
Google Play

Download on the
App Store

STAHUJTE ZDARMA
MOBILNÍ APLIKACI
REFERÁTOVÝ VÝBĚR

kvůli tomu, že některé krví přenosné choroby mají delší inkubační dobu.

Proces zpracování probíhá dle patentu 307603 (Amnipur®) a příslušných SOP BH/NCTB. V průběhu zpracování jsou pořízeny stěry kontrolující bakteriální kontaminaci tkáně. Zpracování probíhá za aseptických kautel a má dvě části: 1. část – laminární box v třídě čistoty A, 2. část – lyofilizátor v třídě čistoty A.

Aplikaci tkáňového transplantátu může provádět pouze lékař. Ošetření se provádí ve specializovaných centrech léčby chronických ran ambulantně.[4] Centrum musí mít nasmlouvaný kód ošetření. Amniová membrána se aplikuje na ránu a hydratuje se fyziologickým roztokem. Tím se aktivuje a v průběhu několika dní se do rány rozpouští (v průměru 4 dny). Při rozpouštění se navodí proces hojení. Rána epitelizuje od okrajů a v centru; postupně se zmenšuje a odhojuje.

Indikací léčby je krytí a léčba nehojících se chronických ran, vředů v diabetologii – podiatrii, slouží k prevenci srůstů, k podpoře hojení chronických ran, k podpoře hojení bércových vředů a k podpoře hojení proleženin. Kontraindikací relativní je alergie na gentamycin a na genciánovou violeť. Absolutní kontraindikace nejsou známy. Nežádoucí účinky nebyly zaznamenány.

ZÁVĚR

Z dosavadních praktických zkušeností vyplývá, že Amnioderm je inovativní a bezpečný transplantát s vysokým hojivým potenciálem, efektivní při léčbě chronických dlouhodobě se nehojících ran. Kromě řady kazuistických sdělení byly publikovány i randomizované prospektivní multicentrické studie, které popisují lepší efekt léčby amniovou membránou v porovnání se standardní léčbou zejména u pacientů s některými bércovými vředy žilní a smíšené etiologie a s ulceracemi u syndromu diabetické nohy.[5,6,7,8]

MUDr. Dominika Diamantová, Ph.D.
[1] Ambicare Praha
[2] Dermatovenerologické oddělení VN Olomouc
Sušilovo nám. 5, 779 00 Olomouc
dominikadiamantova@seznam.cz

LITERATURA

1. https://cs.wikipedia.org/wiki/transplantace
2. Bém, R. Úloha amniové membrány v léčbě chronických ran u pacientů s diabetem. Farmakoter Revue 2023; 8(1):1–4.
3. Au, A.S., Leung, W.Y., Stavosky, J.W. Efficacy of dehydrated human amnion chorion membrane in the treatment of diabetic foot ulcers: a review. J Am Podiatr Med Assoc 2021;111: Article 13.
4. Česká společnost pro léčbu rány (ČSLR). Databáze certifikovaných pracovišť [online]. ČSLR, 30. 11. 2022. Dostupné z: https://www.cslr.cz/Informace pro praxi/ Databaze certifik pracovist/.
5. Oesman, I., Hutami, W.D. Gamma-treated placental amniotic membrane allograft as the adjuvant treatment of unresponsive diabetic ulcer of the foot. Int. J. Surg. Case Rep. 2020, 66, 313–318.
6. Journal of Biomedical Materials Research Part B: Applied Biomaterials, Volume: 109, Issue: 8, Pages: 1198-1215, First published: 14 December 2020, DOI: (10.1002/jbm.b.34782).
7. Schmiedova, I. et al. Case Report: Freeze – Dried Human Amniotic Membrane Allograft for the Treatment od Chronic Wounds: Result of a Multicentre Observational Study. Front Bioeng Biotechnol 2021;9:649446.
8. Lakmal, K., Basnayake, O., Hettiarachchi, D. Systematic review on the rational use of amniotic membrane allografts in diabetic foot ulcer treatment. BMC Surg. 2021, 21, 87. [CrossRef] [PubMed].

Novinka[1]
Dostupná od 1. 11. 2022[1]

Cosentyx®
secukinumab

Představujeme nové pero UnoReady® 300 mg

Usnadněte si život s **Cosentyxem**[1]

Cosentyx pokrývá široké spektrum individuálních potřeb vašich pacientů*

Vypadat lépe

Hýbat se lépe

Cítit se lépe

Zkrácená informace o přípravku • Cosentyx 150 mg injekční roztok v předplněném peru • *Cosentyx 300 mg injekční roztok v předplněném peru* • Složení: Jedno předplněné pero obsahuje secukinumabum 150 mg v 1 ml. *Jedno předplněné pero obsahuje secukinumabum 300 mg ve 2 ml.* **Indikace:** Léčba středně těžké až těžké ložiskové psoriázy dospělých, dospívajících a dětí od 6 let, kteří jsou kandidáty pro systémovou léčbu. Léčba aktivní psoriatické artritidy u dospělých pacientů, u nichž se nedostavila adekvátní odpověď na předchozí léčbu chorobu modifikujícími antirevmatiky (přípravek samotný nebo v kombinaci s methotrexátem). Léčba aktivní ankylozující spondylitidy u dospělých, kteří nedostatečně reagovali na konvenční léčbu. Léčba aktivní non-radiografické axiální spondylartritidy s objektivními známkami zánětu indikovanými zvýšeným C-reaktivním proteinem (CRP) a/nebo zobrazením magnetickou rezonancí (MRI) u dospělých, kteří neodpovídají adekvátně na nesteroidní protizánětlivá léčiva (NSAID). *Léčba aktivní artritidy související s entezitidou a léčba juvenilní psoriatické artritidy u pacientů od 6 let, kteří nedostatečně odpovídají na konvenční terapii nebo ji netolerují (přípravek samotný nebo v kombinaci s methotrexátem). * **Dávkování:** Přípravek se podává ve formě subkutánní injekce. Injekční roztok v předplněném peru s dávkou 150 mg není určen k podávání dětským pacientům s hmotností <50 kg. *Ložisková psoriáza u dospělých:* Doporučená dávka je 300 mg sekukinumabu s iniciálním podáním v týdnech 0, 1, 2, 3 a 4, následovaná měsíční udržovací dávkou. Na základě klinické odpovědi může udržovací dávka 300 mg každé 2 týdny poskytnout další přínos pro pacienty s tělesnou hmotností 90 kg nebo vyšší. *Ložisková psoriáza u pediatrické populace (dospívající a děti od 6 let):* Doporučená dávka se odvíjí od tělesné hmotnosti (viz níže) s iniciálním podáním v týdnech 0, 1, 2, 3 a 4, následovaná měsíční udržovací dávkou. Tělesná hmotnost v době podání / doporučená dávka: <25 kg / 75 mg; 25 až <50 kg / 75 mg; ≥50 kg / 150 mg (může být zvýšena na 300 mg). *Psoriatická artritida:* U pacientů se současně přítomnou středně těžkou až těžkou ložiskovou psoriázou viz doporučení pro ložiskovou psoriázu pro dospělé. U pacientů nedostatečně odpovídajících na anti-TNFα (IR) je doporučená dávka 300 mg s iniciálním podáním v týdnech 0, 1, 2, 3 a 4, následovaná měsíční udržovací dávkou. U ostatních pacientů je doporučená dávka 150 mg s iniciálním podáním v týdnech 0, 1, 2, 3 a 4, následovaná měsíční udržovací dávkou. Dávka může být zvýšena na 300 mg na základě klinické odpovědi. *Ankylozující spondylitida (AS, radiografická axiální spondylartritida):* Doporučená dávka je 150 mg s iniciálním podáním v týdnech 0, 1, 2, 3 a 4, následovaná měsíční udržovací dávkou. Dávka může být zvýšena na 300 mg na základě klinické odpovědi. *Non-radiografická axiální spondylartritida (nr-axSpA):* Doporučená dávka je 150 mg s iniciálním podáním v týdnech 0, 1, 2, 3 a 4, následovaná měsíční udržovací dávkou. *Artritida související s entezitidou a juvenilní psoriatická artritida:* Doporučená dávka se odvíjí od tělesné hmotnosti (viz níže) a podává se v týdnech 0, 1, 2, 3, a 4, následovaná měsíční udržovací dávkou. Tělesná hmotnost v době podání / doporučená dávka: <50 kg / 75 mg; ≥50 kg / 150 mg. * **Kontraindikace:** Hypersenzitivita na léčivou látku nebo na kteroukoli pomocnou látku. Klinicky významné aktivní infekce (např. aktivní tuberkulóza). **Zvláštní upozornění/varování:** Za účelem zlepšení sledovatelnosti biologických léčivých přípravků je nutné pečlivě zaznamenat název a číslo šarže podaného přípravku. Opatrnosti je zapotřebí, pokud se uvažuje o použití sekukinumabu u pacientů s chronickou infekcí nebo opakovanou infekcí v anamnéze. Pacienty je nutné poučit, aby vyhledali lékařskou pomoc, pokud se objeví známky nebo příznaky naznačující přítomnost infekce. Pokud se u pacienta rozvine závažná infekce, je nutné pacienta pečlivě sledovat a nepodávat sekukinumab, dokud infekce neodezní. Sekukinumab se nedoporučuje u pacientů se zánětlivým onemocněním střev. Pokud se u pacienta objeví známky a příznaky zánětlivého onemocnění střev nebo dojde-li k exacerbaci již existujícího zánětlivého onemocnění střev, je třeba sekukinumab vysadit a zahájit odpovídající lékařskou péči. Pokud se objeví anafylaktická nebo jiné závažné alergické reakce, musí se podávání sekukinumabu okamžitě přerušit a je třeba zahájit vhodnou léčbu. Před zahájením léčby přípravkem Cosentyx se doporučuje, aby byla u pediatrických pacientů provedena všechna věku odpovídající očkování podle současných pokynů pro očkování. Živé vakcíny nesmí být podávány současně se sekukinumabem. Ve studiích s lupénkou nebyly vyhodnocovány bezpečnost a účinnost sekukinumabu v kombinaci s imunosupresivy, včetně biologické léčby, nebo fototerapií. **Interakce:** Ve studii u subjektů s ložiskovou psoriázou nebyly pozorovány interakce mezi sekukinumabem a midazolamem (substrát CYP3A4). Při současném podávání sekukinumabu s methotrexátem a/nebo s kortikosteroidy nebyly v artritických studiích (včetně pacientů s psoriatickou artritidou a axiální spondylartritidou) pozorovány žádné interakce. **Těhotenství a kojení:** Ženy ve fertilním věku musí během léčby a po dobu ještě nejméně 20 týdnů po ukončení terapie používat účinnou metodu kontracepce. Podávání přípravku Cosentyx v těhotenství se z preventivních důvodů nedoporučuje. Není známo, zda se sekukinumab vylučuje do lidského mateřského mléka. Vzhledem k možným nežádoucím účinkům sekukinumabu na kojené dítě je nutno na základě posouzení prospěšnosti kojení pro dítě a prospěšnosti léčby pro matku rozhodnout, zda během léčby a po dobu až 20 týdnů od ukončení léčby přerušit kojení nebo přerušit léčbu sekukinumabem. **Nežádoucí účinky:** Velmi časté: infekce horních cest dýchacích. Časté: orální herpes, tinea pedis, rinorea, diarea, bolest hlavy, nauzea, únava. **Podmínky uchovávání:** Uchovávejte v chladničce (2 °C–8 °C). Chraňte před mrazem. *Uchovávejte v krabičce, aby byl přípravek chráněn před světlem.* **Dostupné lékové formy/velikosti balení:** Jednorázová předplněná injekční stříkačka vložená do pera SensoReady, balení obsahuje 2 předplněná pera. *Jednorázová předplněná injekční stříkačka vložená do pera UnoReady, balení obsahuje 1 předplněné pero.* **Registrační čísla:** EU/1/14/980/005 * (SensoReady), EU/1/14/980/010 (UnoReady) * . **Datum registrace:** 15.1.2015. **Datum poslední revize textu**: 19.1.2023. **Držitel rozhodnutí o registraci:** Novartis Europharm Limited, Vista Building, Elm Park, Merrion Road, Dublin 4, Irsko. **Dříve než lék předepíšete, přečtěte si pečlivě úplnou informaci o přípravku. Výdej přípravku je vázán na lékařský předpis. Přípravek Cosentyx 150 mg je hrazen z prostředků veřejného zdravotního pojištění. *Přípravek Cosentyx 300 mg je hrazen z prostředků veřejného zdravotního pojištění.* *Všimněte si prosím změny (změn) v informacích o léčivém přípravku.**

* Komplexní léčba přípravkem Cosentyx se zaměřuje na účinnost jak v oblasti kožních projevů onemocnění včetně projevů v obtížně léčitelných oblastech – nehty, pokožka hlavy, dlaně a chodidla, tak na psoriatickou artritidu. Pomáhá předcházet nevratnému strukturálnímu poškození kloubů u psoriatické artritidy (PsA).

REFERENCE: 1. SPC přípravku Cosentyx a aktuální data o dostupnosti léků, www.sukl.cz, datum aktualizace textu SPC 19.1.2023.

Novartis s. r. o., Na Pankráci 1724/129, 140 00 Praha 4
tel.: +420 225 775 111, www.novartis.cz, info.cz@novartis.com

CZ2209088400/09/2022

NOVARTIS | Reimagining Medicine

ROLE KOMPRESIVNÍ TERAPIE V LÉČBĚ BÉRCOVÝCH ULCERACÍ ŽILNÍ ETIOLOGIE

Krupová, L. Kožní oddělení FN Ostrava

SOUHRN: **Kompresivní terapie je zlatým standardem léčby otoků a ulcerací venózní etiologie. Pro úspěšnou léčbu je důležité adekvátní zacházení s kompresivními materiály ze strany zdravotnických profesionálů a adherence pacienta k terapii. Edukace vedoucí ke správnému používání kompresivních prostředků spolu s vysvětlením onemocnění podporuje dodržování léčby. Je nutné zvolit takovou variantu kompresivní terapie, kterou pacient toleruje a dokáže ji správně použít. Důležité je zohlednit životní styl pacientů, edukovat je a pravidelně komunikovat včetně kontroly aplikace.**

KLÍČOVÁ SLOVA: kompresivní terapie – žilní bércové vředy – adherence

SUMMARY: **The role of compression therapy in the treatment of venous leg ulcers.** Compression therapy is the gold-standard treatment for edema and leg ulcers of venous etiology. Adequate handling of compression materials by medical professionals and patient adherence to therapy is important for successful treatment. Education leading to the correct use of compression materials and an explanation of the disease promotes adherence to treatment. Choosing a compression therapy option that the patient tolerates and can use correctly is essential. It is important to consider the lifestyle of patients, educate them and communicate regularly, including checking the application.

KEY WORDS: compression therapy – venous leg ulcers – adherence

„Různé varianty kompresivní terapie kladou na pacienty různé nároky a způsobují jim odlišné problémy. Důležitou roli také představuje dostupnost a organizace zdravotní péče."

ÚVOD

Žilní bércové vředy (ŽBV) jsou otevřené rány, které jsou u starších lidí poměrně časté. Tyto rány vznikají v důsledku zhoršeného průtoku krve v poškozených nebo nemocných žilách nohou, což vede ke komplexním fyziologickým změnám, které mají za následek rozpad kůže a špatné hojení.[1] Jedná se o terminální stadium chronické žilní insuficience, která významně zhoršuje kvalitu života.[2] ŽBV jsou často bolestivé, zhoršují pohyblivost a spánek, omezují pracovní a volnočasové aktivity a snižují psychickou pohodu.[3] Ačkoli je obtížné odhadnout celosvětovou prevalenci ŽBV vzhledem k různé přesnosti hlášení a různým výzkumným metodikám,[4] předpokládá se, že postihují přibližně 1–2 % celosvětové populace starších osob.[5] Pro poskytovatele zdravotní péče jsou také nákladné na ošetření.[1]

Kompresivní terapie

Zlatým standardem léčby otoků a ulcerací venózní etiologie je aplikace kompresivní terapie, která

by měla být aplikována pouze po komplexním posouzení.[6] Cílem všech typů komprese je snížení otoku, zhojení ulcerace a zvrácení lymfatické a žilní hypertenze.[7] V současné době existuje mnoho způsobů aplikace komprese, od jednoduché až po kombinace různých typů zdravotních kompresivních prostředků. Častým doporučením je aplikovat kompresivní terapie odstupňovaně (graduovaná komprese) tak, že maximální tlak je vyvíjen v oblasti kotníku a směrem ke koleni se pomalu snižuje. Při léčbě otoků a ulcerací se doporučuje vícevrstevná kompresivní bandáž.[8] Kompresivní terapie je nákladově efektivní a stala se pro ŽBV léčbou první volby založenou na důkazech.[9] V praxi se ovšem setkáváme s tím, že pacienti tuto léčbu někdy nedodržují nebo zdravotní kompresivní prostředky neaplikují správně.

Adherence k léčbě

Pojem adherence zahrnuje širší pojetí pacientova dodržování zdravotníkem doporučených zásad chování. Odráží nezbytnost aktivního zapojení nemocného, který není pouze pasivním vykonavatelem příkazů, ale motivovaným spolupracovníkem chápajícím význam dodržování doporučení.[10] Pro úspěšnou léčbu ŽBV jsou důležité dva klíčové faktory. Jedním je adekvátní zacházení s kompresivními materiály ze strany profesionálních zdravotníků na základě jejich znalostí a zkušeností. Druhým je adherence pacienta k terapii a akceptace potřebných léčebných možností a intervencí. Ta zahrnuje správné používání a péči o potřebné kompresivní materiály.[11] Zejména z počátku může být komprese pro pacienta nepříjemná. Někteří lidé ji vnímají jako bolestivou. Komprese ve formě bandáží či punčoch může být objemná a uživatelé ji vnímají jako neatraktivní. Brání jim nosit běžné oblečení nebo obuv a omezuje je v pohybu. Problematická může být osobní hygiena jako koupání nebo sprchování.[12] Adherence pacienta je proto klíčová.

Různé varianty kompresivní terapie kladou na pacienty různé nároky a způsobují jim odlišné problémy.[13] Nedodržování léčby je často neúmyslné.

Obr. 1 Volba nevhodného obinadla

Obr. 2 Uvolněná pata

Důležitou roli také představuje dostupnost a organizace zdravotní péče. Zohlednění těchto zjištění pomáhá u pacientů nastavit vyhovující kompresivní terapii, zvolit vhodnou formu a obsah edukace, a tím podpořit dodržování léčby a úspěšné hojení rány.[8]

Zvládání nadměrné sekrece

K místním faktorům, které inhibují hojení bércového vředu patří nadměrná sekrece. Hlavní příčinou komplikací, spojených s vysokým únikem exsudátu a otokem u ŽBV, je chronická žilní hypertenze, která je způsobena vysokým tlakem působícím na povrchový žilní systém. Nadměrná sekrece může být způsobena nebo ovlivněna mnoha faktory. Možnými důvody jsou například infekce rány, městnavé srdeční selhání, intravenózní přetížení tekutinami a nízká hladina sérového albuminu.[14]

Nesprávná léčba nadměrné ranné sekrece vede k maceraci okolí ulcerace. Hrozí rozšíření plochy rány, exacerbace ranné infekce, zvyšuje se ranná bolestivost a spotřeba materiálu k převazům. K lokálním opatřením komplexní léčby patří kromě débridementu spodiny rány a léčby infekce také aplikace zevní kompresivní terapie, zejména vícevrstevné kompresivní bandáže dolních končetin krátkotažným obinadlem. Intenzita a charakter sekrece z rány se mohou v průběhu léčby měnit. Velikosti ranné sekrece je nutné přizpůsobit frekvenci převazů. Účinnost kompresivní terapie průběžně sledujeme například měřením obvodu lýtka.[15]

Tab. 1 Typy zdravotních prostředků pro kompresivní terapii

Krátkotažná elastická a neelastická obinadla	Mají nízký klidový tlak, ale jejich pevnost při pohybu zajišťuje vysoký pracovní tlak. Aplikace těchto obinadel vyžaduje zručnost a znalost. Bandáž lze nosit i několik dnů. Krátkotažná obinadla jsou vhodná pro všechny formy chronické žilní nedostatečnosti.
Dlouhotažná elastická obinadla	Mají vysoký klidový tlak a nízký pracovní tlak. Dlouhotažná obinadla jsou vhodná pouze pro léčbu pohybového aparátu. Nepoužívají se pro terapii ŽBV nebo u imobilizovaných pacientů.
Kompresivní elastické punčochy (KEP)	Jsou vhodné pro dlouhodobou léčbu chronických pacientů se stabilizovaným nálezem. Jsou pro pacienta obvykle přijatelnější variantou komprese pro denní nošení. Dle tlaku, který působí pod punčochou, rozlišujeme čtyři kompresivní třídy. Díky možnosti výroby kompresivních punčoch na míru lze téměř pro každého pacienta připravit variantu, kterou zvládne obléct a nosit. U KEP rozlišujeme ploché a kruhové pletení.
Neelastické kompresní systémy na suchý zip	Komprese je realizována pomocí návleků na suchý zip, jejichž výhodou je snadné přiložení, nastavitelnost a možnost přizpůsobení rozměrům končetiny.

Obr. 3 Nevhodně přiložené vhodné obinadlo

Obr. 4 Spony způsobují defekty na kůži, nejsou vhodné pro upevnění

Přehled dostupných druhů zdravotních prostředků pro kompresivní terapii

U kompresivní bandáže, pro níž můžeme použít různé druhy obinadel, rozlišujeme klidový (působí stále na podkožní tkáň) a pracovní tlak (vychází ze svalové kontrakce například během chůze a působí proti tlaku bandáže). Pracovní tlak ovlivňuje nejen podkoží, ale i hluboký žilní systém. Důležitá je elasticita použitého materiálu, tažnost a pevnost bandáže a další vlastnosti.[16]

Obr. 5,6 Nedostatečná komprese

Edukace

Edukace, vedoucí ke znalosti správného používání kompresivních prostředků, spolu s vysvětlením onemocnění podporuje dodržování léčby. [11] Krátkotažné obvazy a zdravotní kompresivní punčochy lze prát, je však nutno používat jemné speciální čistící prostředky podle doporučení výrobce. Kompresivní materiály by měly schnout naležato na věšáku na prádlo. Topení nebo přímé sluneční světlo může kompresivní materiál poškodit. Důležitá je také schopnost a ochota pacienta používat

Obr. 7 Grafický symbol usnadňující správné přiložení [17]



Obr. 8 Zařezávání bandáží, nevyvázané prsty – doporučení vícevrstevné bandáže

Obr. 9 Příliš nízká bandáž – zdravotní stav pacienta vyžaduje vysokou bandáž

vhodné přípravky pro péči o pokožku. Vhodné je používání neparfémovaných krémů a v neposlední řadě pečovat také o plosky nohou a nehty. Chronická žilní nedostatečnost, stejně jako tření kompresivních materiálů, může způsobit podráždění kůže, a proto je každodenní péče o kůži nezbytná. Kompresivní terapie navíc rozvíjí svůj hlavní účinek až po pravidelné aktivaci pumpy lýtkových svalů pohybem. Proto například chůze a cvičení nohou podporují účinek kompresivní terapie.

Příklady neoptimálního použití kompresivní terapie pacienty

Většina snímků byla pořízena v běžné kožní

Obr. 10 Nedostatečná komprese

ambulanci ran v průběhu jednoho týdne. Je zde patrné, že adherence pacientů ke kompresivní terapii není optimální. Fotografie pochází z archivu autorky a veškerá fotodokumentace byla pořizována se souhlasem pacientů.

Obrázek 1 – volba nevhodného obinadla
Obrázek byl pořízen u hospitalizované pacientky při překladu z jiného pracoviště. Kompresivní bandáž je provedena nesprávným obinadlem, pacientka má přiloženo fixační obinadlo místo krátkotažného obinadla. Je použito pouze jedno obinadlo na každou končetinu, což je nedostačující. Na fotografii můžeme vidět také další chyby, jako volné paty a začátek bandáže od nártu.

Obrázek 2 – uvolněná pata
Velmi častým problémem bývá uvolněná pata. Někdy je způsobená nevhodnou obuví, která obinadlo stahuje, ale velmi často je problém v technice bandáže. Při nízké kompresivní bandáži je vhodné použít minimálně dvě obinadla, kdy jedno obinadlo končí v oblasti kotníkové obuvi a druhé navazuje od kotníku a pokračuje po koleno. Tímto způsobem je možné soustředit se více na oblast paty. Některé techniky dokonce doporučují začínat bandáž od paty, vracet se k prstům a ke kotníku. Pokud jsou zde nesrovnalosti v objemu nebo se bandáž zařezává, je možno použít do těchto oblastí podkladový materiál. Případně se na tato místa vkládají speciální pryžové podložky různých tvarů (inlaye).

Obrázek 3 – nevhodně přiložené vhodné obinadlo
V zobrazeném případě bylo použito vhodné krátkotažné obinadlo, které ale neplní správnou funkci komprese. Bandáž nezačíná od konečků prstů a ze snímku je také patrné, že komprese není dostatečná. Konec obinadla je pouze založený. Někteří pacienti chodí k ošetření bez kompresivního obinadla, aby si pohodlně nazuli obuv a nezdržovali se. To je ale chyba, protože kompresivní obinadlo se správně přikládá ráno v posteli před tím, než pacient svěsí končetiny dolů k podlaze.

Grafický symbol usnadňující správné přiložení [17]

Obr. 11

Obrázek 4 – spony způsobují defekty na kůži, nejsou vhodné pro upevnění
Ukončení bandáže bývá pro pacienty velkým problémem. Kvalitní náplasti dobře fixují, ale mohou zanechávat lepivý otisk. Nekvalitní náplasti se od bandáže odlepují. Často se setkáváme s tím, že pacienti používají k fixaci ostré spony z krabičky (obr. 4), které však neslouží k uchycení obinadla na končetině. Naopak mohou způsobit poranění, ze kterých často vznikají nehojící se rány. Tah obinadla při přikládání bandáže by měl být rovnoměrný. Další chybou, se kterou se setkáváme,

je, že při ukončení bandáže se kompresivní obinadlo natáhne a končetinu zaškrtí. Kompresivní obinadlo by se mělo po končetině válet, nikoli natahovat.

Obrázek 5 a 6 – nedostatečná komprese
Na obrázku 5 a 6 jsou příklady nedostatečné komprese. Schopnost, jak vytvořit dostatečnou kompresi, je otázkou cviku. I zdravotníci potřebují získat určitou praxi na to, aby dokázali správně přikládat krátkotažnou kompresivní bandáž, a to jak jednoduchou, tak vícevrstevnou. Odstupňovanou kompresi provádíme tak, že maximální tlak je v oblasti kotníku (35–45 mmHg) a směrem ke koleni se pomalu snižuje. Existují různé pomůcky, které nám mohou pomoci docílit správné komprese. Tlak pod bandáží lze monitorovat speciálními měřícími systémy (např. Picopress). Jiná možnost, vítaná zejména pacienty, je použití speciálního obinadla, které má na povrchu zobrazeny ovály a pokud se bandáž přiloží správně, stanou se z oválů kolečka (obr. 7). Tento produkt se navíc dodává v kombinaci s podkladovým materiálem, vhodným pro základ vícevrstevné bandáže.

Obrázek 7 – grafický symbol usnadňující správné přiložení [17]

Obrázek 8 – zařezávání bandáží, nevyvázané prsty – doporučení vícevrstevné bandáže
U kombinovaných otoků, zejména pokud je přítomný lymfedém, je potřeba provádět vícevrstevnou bandáž. Kvalitně provedená vícevrstevná bandáž vytvoří na končetině souvislou plochu, která

Obr. 12 Kompresivní punčochy – ploché pletení

Obr. 13 Kompresivní punčochy – kruhové pletení

vypadá jako válec, nikde se nezařezává a nestahuje. Obvykle je potřeba provádět vysokou bandáž, a to včetně vyvázání prstů nohou. Na obrázku 8 můžeme vidět, že je využito, ale nesprávně přiloženo, několik vrstev materiálu.

Obrázek 9 – příliš nízká bandáž – zdravotní stav pacienta vyžaduje vysokou bandáž
Pokud máme otok, případně chronické změny v terénu lymfedému, na celé končetině, není možné provádět pouze nízkou bandáž pod koleno. Je potřeba provést vysokou vícevrstevnou bandáž. Navíc, pokud pacient dochází k lymfodrenážní terapii a odchází s takto provedenou bandáží, jsou lymfodrenáže neefektivní.

Obrázek 10 – nadměrná sekrece
Častým mýtem rozšířeným u pacientů je, že když rána exsuduje, nemůžeme ji vázat. Pacient má větší spotřebu materiálu, protože je nutné bandáže častěji měnit, a proto kompresi v exsudativní fázi vynechává. Je to ale právě naopak. Komprese je, s výjimkou akutního zánětu, v exsudativní fázi velmi důležitá, protože pomáhá spolu s vhodnými prostředky vlhké terapie exsudaci omezit či zcela vyřešit. Je potřeba dbát na pravidelnou výměnu sekundárního krytí a bandáží zejména zpočátku, při protékání svrchní vrstvy.

Obrázek 11 – nevhodná velikost punčoch
U kompresivní terapie nebývají problémy pouze s bandáží, ale také s punčochami. Pokud zvolíme nesprávnou velikost punčoch, zařezávají se, pacienty stahují, a tak je raději nenosí. Při měření pacienta je potřeba zvážit zhotovení punčoch na míru v případě, že to jeho stav vyžaduje. U kompresivních punčoch dbáme také na to, aby si je byl pacient schopen navléknout. V některých případech je tedy vhodné zajistit nebo doporučit pomůcky pro usnadnění navlékání.

Obrázek 12 – kompresivní punčochy – ploché pletení

Obrázek 13 – kompresivní punčochy – kruhové pletení
U pacientů s lymfedémem preferujeme ploché pletení (obr. 12) před kruhovým pletením (obr. 13). U plochého pletení nedochází ke strangulaci, nezařezává se, pro lymfatické otoky plní lepší funkci a pacienti se cítí lépe při každodenním nošení. Nevýhodou pro pacienty může být vzhled punčoch, protože materiály jsou poměrně silné a mají šev.

Pokud pacient určitý zdravotnický prostředek netoleruje nebo nezvládá aplikovat, byť by pro něj byl optimální, je nutno zvolit jinou variantu, kterou bude tolerovat a naučí se ji správně aplikovat. Běžně se setkáváme i se situací, kdy si pacient vzhledem k celkovému zdravotnímu stavu, případně v důsledku obezity, nedokáže kompresivní bandáže či punčochy správně přiložit. V tomto případě je pak potřeba naučit aplikace kompresivní terapie partnera, rodinného příslušníka nebo zajistit agenturu domácí péče.

INZERCE

DERMANITE.CZ

Dermální nitě PDO BioMeyisun
pro neinvazivní lifting, rejuvenizaci, redukci tukových vrstev, fyzioterapiii a akupunkturní léčbu

Výplně na bázi **kyseliny hyaluronové**
Monalisa (KR) a Medifeel (Fr)

Mezoterapeutické roztoky a vitaminová séra pro regeneraci pleti, sjednocení barvy pleti a regeneraci vlasové pokožky (Fr)

Dermatologické **mikrokanyly**

Semináře, školení, odborné konzultace

Objednávejte na:
ilona@dermanite.cz
Tel.: 602 227 798

ZÁVĚR

Praktické zkušenosti i výsledky zahraničních studií ukazují, že při volbě kompresivní terapie je nutné zohlednit takovou variantu, která pacientovi vyhovuje a kterou je schopen správně použít. Pro podporu dodržování léčby je důležité zohlednění životního stylu pacientů, edukace zahrnující instruktáž aplikace a údržby zvolené kompresivní terapie a častá komunikace včetně kontroly aplikace.

Mgr. Lenka Krupová, Ph.D., MBA
Kožní oddělení, FN Ostrava
17. listopadu 1790/5, 708 52 Ostrava
lenka.krupova@fno.cz

LITERATURA

1. Urwin, S., Dumville, J.C., Sutton, M. et al. Health service costs of treating venous leg ulcers in the UK: evidence from a cross-sectional survey based in the north west of England. BMJ Open 2022;12:e056790. doi:10.1136/bmjopen-2021-056790.
2. Kalný, J. Léčba žilního bércového vředu. Interní Medicína Praxi 2013;118–20.
3. Green, J., Jester, R., McKinley, R. et al. The impact of chronic venous leg ulcers: a systematic review. J Wound Care 2014;23:601–12. doi:10.12968/jowc.2014.23.12.601.
4. Franks, P.J., Barker, J., Collier, M. et al. Management of Patients With Venous Leg Ulcers: Challenges and Current Best Practice. J Wound Care 2016;25:S1–67. doi:10.12968/jowc.2016.25.Sup6.S1.
5. Marola, S., Ferrarese, A., Solej, M. et al. Management of venous ulcers: State of the art. Int J Surg Lond Engl 2016;33 Suppl 1:S132–134. doi:10.1016/j.ijsu.2016.06.015.
6. Todd, M. Assessing and managing patients with leg ulceration and oedema. Br J Nurs 2019;28:1282–7. doi:10.12968/bjon.2019.28.20.1282.
7. Partsch, H., Junger, M. Evidence for the use of compression hosiery in lymphoedema. Lond MEP Ltd 2006;5–9.
8. Perry, C., Atkinson, R.A., Griffiths, J. et al. Barriers and facilitators to use of compression therapy by people with venous leg ulcers: A qualitative exploration. J Adv Nurs 2023;:jan.15608. doi:10.1111/jan.15608.
9. O'Meara, S., Cullum, N.A., Nelson, E.A. Compression for venous leg ulcers. Cochrane Database Syst Rev Published Online First: 2009. doi:10.1002/14651858.CD000265.pub2.
10. Vrablík, M. Adherence a možnosti jejího ovlivnění. Medicína Praxi 2013;10:369–71.
11. Protz, K., Dissemond, J., Seifert, M., et al. Education in people with venous leg ulcers based on a brochure about compression therapy: A quasi-randomised controlled trial. Int Wound J 2019;16:1252–62. doi:10.1111/iwj.13172.
12. Annells, M., O'Neill, J., Flowers, C. Compression bandaging for venous leg ulcers: the essentialness of a willing patient. J Clin Nurs 2008;17:350–9. doi:10.1111/j.1365-2702.2007.01996.x.
13. Phillips, P., Lumley, E., Duncan, R. et al. A systematic review of qualitative research into people's experiences of living with venous leg ulcers. J Adv Nurs 2018;74:550–63. doi:10.1111/jan.13465.
14. Menon, J. Managing exudate associated with venous leg ulceration. Br J Community Nurs 2012;17:S6–16. doi:10.12968/bjcn.2012.17.Sup6.S6.
15. Stryja, J. Zvládání ranného exsudátu u nehojící se rány. Kazuistiky Hojení Ran. 2016.http://www.hojeniran.cz/kazuistiky.aspx (accessed 5 Mar 2023).
16. Berszakiewicz, A., Sieroń, A., Krasiński, Z. et al. Compression therapy in venous diseases: physical assumptions and clinical effects. Adv Dermatol Allergol Dermatol Alergol 2020;37:842–7. doi:10.5114/ada.2019.86990.
17. Resl, V., Soukup, R., Martin, L. Standardní, opomíjené i nové informace o kompresivní terapii bandážemi. Prakt Lékař 2020;:65–77.

Avicenum
PHLEBO 360

GUARANTEE OF QUALITY

TERAPIE KŘEČOVÝCH ŽIL A PREVENCE VZNIKU CESTOVNÍ TROMBÓZY

FINE

COTTON

MIKROVLÁKNO

Tyto výrobky jsou zdravotnickými prostředky.

www.avicenum.eu

Aries
MEDICAL PRODUCTS

... pro lehčí život!

CHRONICKÁ ŽILNÍ NEDOSTATEČNOST

Veverková, L. [1], Doležal, P. [2], Reška, M. [1], Vlček, P. [1], Habr, J. [1].
[1] I. chirurgická klinika FNUSA a LF MU Brno
[2] Consulting s.r.o.

SOUHRN: **Chronická žilní nedostatečnost je pokročilé chronické žilní onemocnění, které v důsledku žilní hypertenze vede ke specifickým změnám na kůži nebo v podkoží dolních končetin. Terapie chronické žilní nedostatečnosti se zaměřuje na snížení nebo odstranění základní žilní hypertenze, a to jak konzervativními prostředky, tak metodami invazivními, resp. operačními.**
Metodika: retrospektivně jsme analyzovali data v nemocničním systému za období 2013–2022. Náš soubor obsahoval 1 722 operovaných pacientů s hlavní diagnózou I83 (primární varikozita dolních končetiny). Hodnotili jsme počty v jednotlivých letech, věk a pohlaví nemocných a jejich komorbidity.
Výsledky: v našem souboru z 1 722 operovaných pacientů s varikozitou dolních končetin byly více jak dvě třetiny ženy. Poměr žen byl 72,5 % k 27,5 % mužů. Naprosto zjevný je zvyšující se trend průměrného věku operovaných nemocných. Výše průměrného věku v roce 2013 byla 52 let a v roce 2021 již 59, v loňském roce došlo dále k poklesu na 56 let. V námi analyzovaném souboru jsme zjistili zároveň vysoký výskyt kardiovaskulárních one-mocnění, a to téměř u poloviny nemocných, 855 pacientů trpělo minimálně jednou chorobou z kardiovaskulárních onemocnění, což je 49,65 %. Toto zjištění koreluje s posledními dostupnými studiemi.

KLÍČOVÁ SLOVA: chronické žilní onemocnění – kardiovaskulární onemocnění – žilní hypertenze – MPFF

SUMMARY: **Chronic venous insufficiency.** Chronic venous insufficiency is an advanced chronic venous disease that leads to specific changes in the skin or subcutaneous tissue of the lower extremities due to venous hypertension. Therapy of chronic venous insufficiency focuses on reducing or eliminating the underlying venous hypertension, both by conservative means and by invasive or surgical methods.
Methodology: we retrospectively analyzed hospital-based data for the period 2013–2022. Our cohort included 1722 operated patients with a principal diagnosis of I83 (primary lower extremity varicosity). We assessed the numbers in each year, the age and sex of the patients and their comorbidities.
Results: in our cohort of 1722 operated patients with lower limb varicosity, more than two-thirds were women. The proportion of women was 72.5% and 27.5% were men. The increasing trend of the mean age of operated patients is quite evident. The value of the average age in 2013 was 52 years and in 2021 it was already 59, with a decrease of 56 years last year. In our analysed cohort, we also found a high prevalence of cardiovascular disease in almost half of the patients, 855 patients suffered from at least one cardiovascular disease, which is 49.65%. Our findings correlate with the latest available studies.

KEY WORDS: chronic venous disease – cardiovascular disease – reduce venous hypertension – MPFF

Chronická žilní onemocnění zahrnují spektrum klinických projevů – od nekomplikovaných teleangiektázií a křečových žil, až po žilní ulcerace.

ÚVOD

Chronické žilní onemocnění (CVD – chronic venous diseases) je multifaktoriální onemocnění, které postihuje významné procento světové populace, od mírných klinických příznaků, jako jsou teleangiektázie nebo retikulární žíly, až po závažné projevy, jako jsou žilní ulcerace. Nejčastějším projevem CVD jsou však křečové žíly. Jednoznačné mechanismy tohoto onemocnění nejsou dobře známy. Předpokládá se, že při vzniku a progresi CVD hraje důležitou roli genetika a množství vlivů prostředí. Působení těchto faktorů vede ke změně hemodynamiky žilního systému a podporuje tedy mikrocirkulační změny, zánětlivé reakce, hypoxii, remodelaci žilní stěny a epigenetické změny, a to i s významnými systémovými důsledky. Správný klinický management pacientů s CVD je tedy nezbytný k prevenci tohoto onemocnění, které s sebou nese i významnou ztrátu kvality života těchto osob.

Přestože tyto klinické příznaky CVD mohou postihnout kteroukoli žílu v těle, žilní systém nacházející se na dolních končetinách je nejzranitelnější strukturou, která trpí CVD.[1] Na dolních končetinách lze rozlišit tři velké systémy: povrchové žíly, (reprezentované především velkou safénou, malou safénou a jejich přítoky); hluboké žíly a perforující žíly, které oba systémy spojují.[2] Z histologického hlediska jsou žíly tvořeny třemi vrstvami: tunica intima neboli vnitřní vrstva, kterou tvoří především endotelové buňky, tunica media neboli mediální vrstva, zastoupená hladkými svalovými buňkami cév a malým množstvím elastických vláken; a tunica adventitia neboli vnější vrstva, která je tvořena pojivovou tkání s významným rozvojem elastických vláken, jež dodávají cévě důležitou oporu a pružnost.[3] V případě křečové žíly je však normální struktura žíly změněna, přičemž dochází k výrazným změnám v tloušťce a složení žilní stěny.[4] Kromě toho

Tab. 1

Kardiovaskulární onemocnění v ČR: celkový počet léčených pacientů

	2011	2012	2013	2014	2015	2016	2017	2018	2019	2020	2021
Nemoci oběhové soustavy celkem (I00–I99)	2 549 647	2 605 213	2 576 106	2 618 689	2 848 611	2 890 929	2 898 609	2 901 907	2 938 563	2 959 716	2 912 942
Nemoci oběhové soustavy (I00–I99) bez cévních nemocí mozku (I60–I69)	2 490 698	2 546 286	2 516 348	2 559 332	2 793 372	2 835 263	2 843 078	2 847 203	2 883 893	2 910 095	2 861 676
Akutní infarkt myokardu (I21 I22)	32 879	33 456	32 082	31 369	30 966	30 643	30 391	30 343	30 616	29 075	28 722
Ischemická choroba srdeční (I20-I25)	651 229	640 359	624 922	612 758	612 105	596 070	577 414	556 990	542 048	525 378	495 535
Srdeční selhání (I50, I11.0, I13.0, I13.2)	96 668	101 060	102 484	105 251	108 627	108 923	113 269	115 330	119 236	119 785	122 068
Onemocnění chlopní I05–I08, I33–I39)	85 748	88 603	91 431	95 162	98 405	101 848	104 911	106 783	110 014	103 220	107 143
Kardiomyopatie (I42)	16 509	17 180	17 939	18 861	19 476	19 896	20 063	20 240	20 694	19 940	20 348
Poruchy vedení vzruchů, arytmie (I44, I45, I47–I49)	308 753	326 235	334 906	351 005	367 458	380 808	394 709	405 938	417 276	406 463	418 353

Počet pacientů, kteří mají v daném roce vykázanou péči pro sledovanou diagnózu (ZDG na libovolném dokladu; ambulantní i hospitalizační péče). Vzhledem k tomu, že pacient může mít více diagnóz současně, nelze počty pacientů s různými diagnózami sčítat. Řádek „celkem“ je databázovým součtem napříč diagnostickými skupinami. Zdroj: NRHZS 2011–2021, ÚZIS

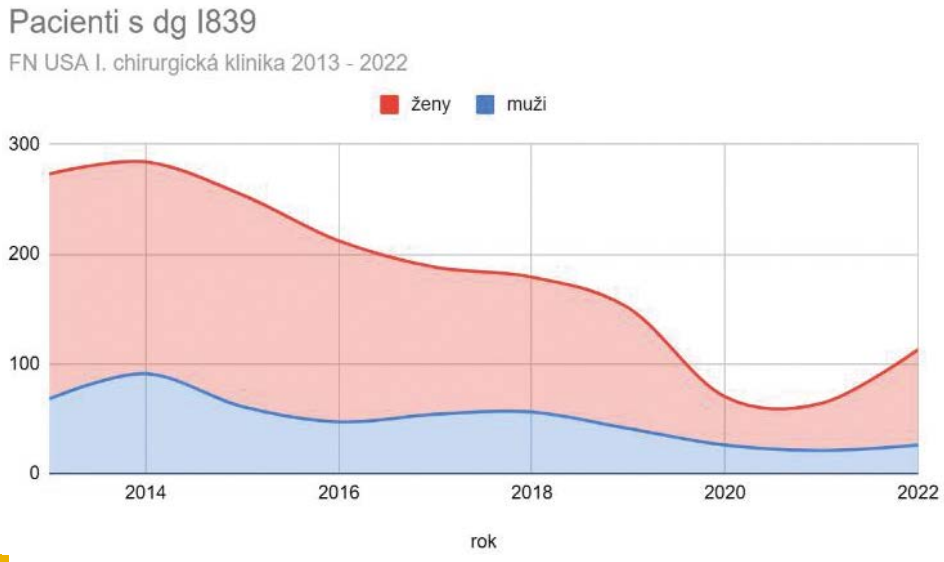

Graf 1 Pacienti s dg I839. FNUSA I. chirurgická klinika 2013–2022

jsou v žilách přítomny žilní chlopně, nezbytné pro udržení toku krve ve správném směru, které brání žilnímu refluxu.[5] Kromě toho působí koordinovaně s žilními chlopněmi různé svalové pumpy, které zajišťují jednosměrný průtok krve. Za nejvýznamnějšího posilovače žilního návratu z dolních končetin do srdce je považován zejména lýtkový sval, často nazývaný „periferní srdce“. Důležité je, že poruchy obou systémů jsou také klíčové pro pochopení patogeneze a progrese CVD vedoucí k žilnímu refluxu a k žilní stáze. [6,7,8]

Základní diagnostickou metodou žilního systému je barevná duplexní ultrasonografie, která umožňuje vyšetření funkční a morfologické, závěry týkající se specifických žilních změn a možných diferenciálních diagnóz.[9] Terapie chronické žilní nedostatečnosti se zaměřuje na snížení nebo odstranění základní žilní hypertenze, a to jak konzervativními prostředky, tak metodami invazivními, resp. operačními.[10] Cílem tohoto sdělení je podání přehledu s důrazem na patofyziologii a péči o tyto pacienty.

Metodika

Retrospektivně jsme analyzovali data v nemocničním systému za období 2013–2022. Náš soubor obsahoval operované nemocné pro hlavní diagnózu I83 (primární varikozita dolní končetiny). Hodnotili jsme počty operovaných v jednotlivých letech, věk a pohlaví nemocných a výskyt jejich komorbidit.

Výsledky

Prevalence CVD se pohybuje od 60 do 80 %,[11,12] ačkoli tyto údaje mohou být v literatuře velmi různorodé v závislosti na studovaných populacích, použitých metodách a definicích onemocnění. Většina případů je definována jako třídy C0 a C1, zatímco přibližně u 25 % pacientů jsou diagnostikovány varixy (C2). A právě tato skupina nemocných je většinou léčena chirurgickými metodami. CVD C3–C6 se vyskytují až u 5 % pacientů. Podle Framinghamské studie byla incidence přibližně 2,6 % u žen a 1,9 % u mužů. Riziko onemocnění je vyšší u žen než u mužů a zvyšuje se také s věkem.[13]

V hodnoceném souboru v období od 2013–2022 bylo 1 722 operovaných pacientů s varikozitou dolních končetin C2,C5, C6. Poměr žen byl 72,5 % k 27,5 % mužů. Naprosto zjevný je zvyšující se trend průměrného věku operovaných nemocných na našem oddělení (viz graf 1). Hodnota průměrného věku roce 2013 byla 52 let a v roce 2021 již 59, v loňském roce došlo poklesu na 56 let. V analyzovaném souboru jsme zjistili zároveň vysoký výskyt kardiovaskulárních onemocnění, a to téměř u poloviny nemocných. 855 pacientů trpělo minimálně jednou chorobou z kardiovaskulárních onemocnění, což je 49,65 % (viz graf 3).

Toto zjištění koreluje s posledními dostupnými studiemi. Je prokázána souvislost patofyziologických mechanismů vzniku a řady společných rizikových faktorů onemocnění CVI a onemocnění kardiovaskulárního systému. Společným jmenovatelem je zřejmě probíhající zánět, při kterém dochází k poškození tepenné či žilní stěny monocyty/makrofágy a jejich produkty, hlavně metalo proteinázami. Pro obě onemocnění je charakteristická porucha funkce endotelu cévy.

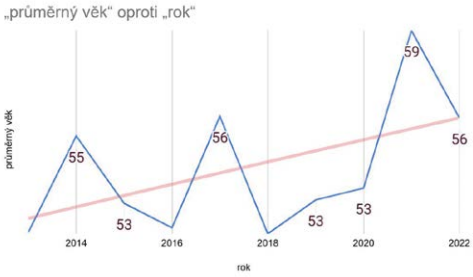

Graf 2

Průměrný věk nemocných operovaných s dg I83

Graf 3

Výskyt kardiovaskulárního onemocnění u operovaných nemocných s hlavní diagnózou I83

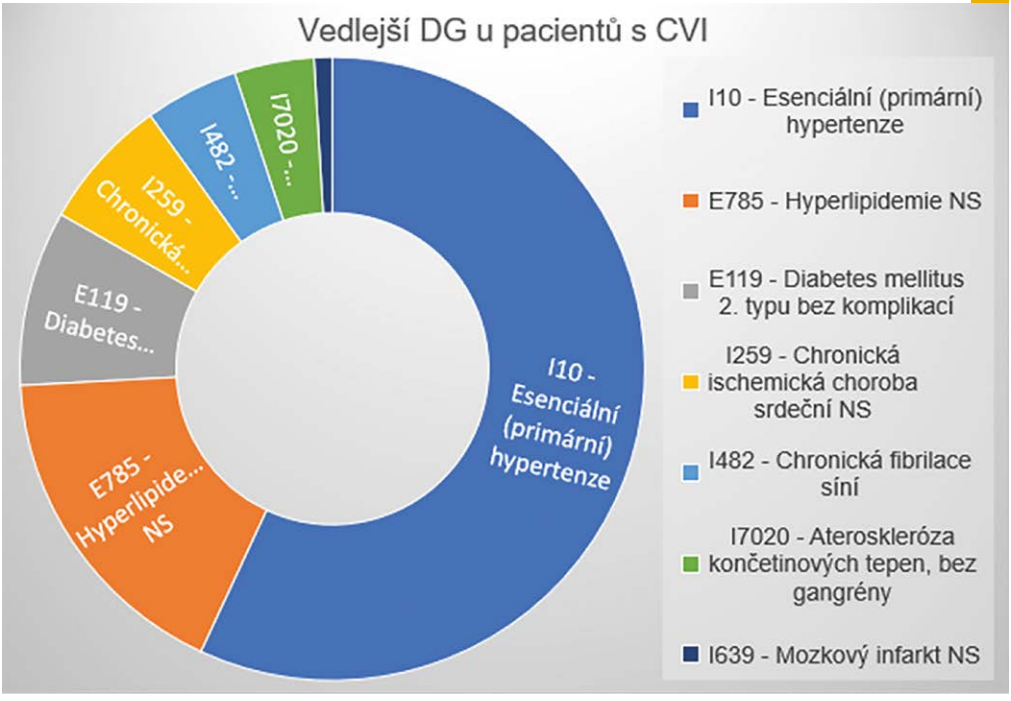

Obr. 1,2 Klinický obraz kombinace nemocí CVD s ICHS není neobvyklý. Pacient s rozvinutou CVD, stav po femoropoliteálním by-passe

Obr. 3 Magnetická flebografie

Chronická žilní onemocnění, stejně jako kardiovaskulární onemocnění, představují velkou a rostoucí epidemiologickou zátěž vzhledem ke své vysoké prevalenci a nárůstu v souvislosti s věkem i životním stylem; ovlivňují kvalitu života dotčených osob.

DISKUZE

Chronická žilní onemocnění zahrnují spektrum klinických projevů od nekomplikovaných teleangiektázií, křečových žil až po žilní ulcerace. Chronická žilní insuficience – nedostatečnost (chronic

Obr. 4 Magnetická flebografie. McThurnerův syndrom

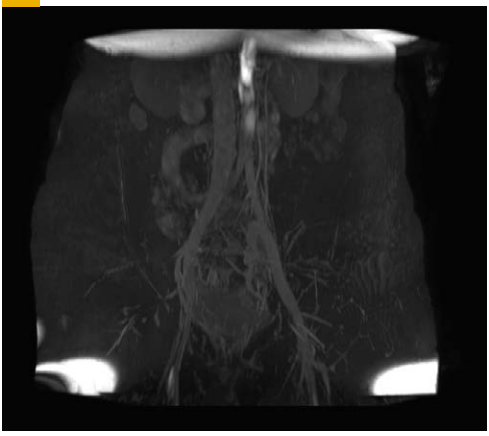

Obr. 5 Magnetická flebografie Alazie VCI

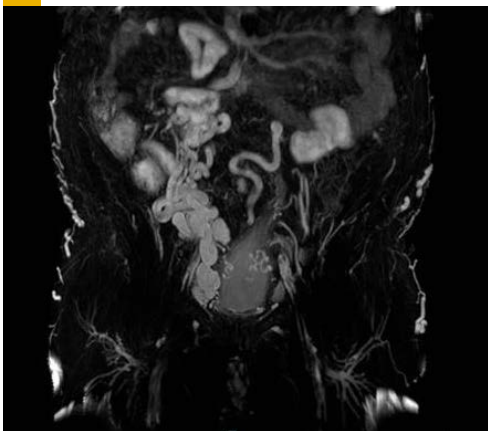

venous insufficiency – CVI) se obvykle konkrétněji vztahuje ke kožním změnám spojeným s žilní hypertenzí. Projevy chronické žilní hypertenze mohou být důsledkem primární žilní nedostatečnosti nebo sekundární v důsledku jiných procesů, především hluboké žilní obstrukce. Za účelem standardizace vykazování a zpracování různorodých projevů chronických žilních onemocnění byl vypracován komplexní klasifikační systém (CEAP), aby umožnil jednotnou diagnózu a porovnávání jednotlivých typů onemocnění. Etiologie vzniku křečových žil je nejistá, předchozí teorie předpokládaly vznik v důsledku chlopenní nedostatečnosti a žilní hypertenze, současné poznatky předpokládají, že křečové žíly se vyvíjejí kvůli defektu pojivové tkáně a změněného žilního tonu.

Histologické změny naznačují, že křečové žíly mají sníženou kontraktilitu a poddajnost, vykazují zvýšený obsah kolagenu a snížený obsah elastinu.

V posledních letech byly publikovány 3 studie založené na základě klasifikace CEAP. Liší se způsobem náboru studované populace, věkem a délkou trvání studie. Navzdory pokroku v našem chápání křečových žil zůstává základní etiologie nejistá. Dřívější teorie předpokládaly, že křečové žíly vznikají v důsledku chlopenní inkompetence a žilní hypertenze, sestupně od chlopenní inkompetence safénofemorální nebo safénopoliteální junkce.

Nejnovější teorie etiologie chronické žilní nedostatečnosti se zaměřují na vnitřní strukturální a biochemické abnormality žilní stěny a předpokládají, že křečové žíly se vyvíjejí kvůli defektu pojivové tkáně a změněného žilního tonu. Histologické změny naznačují, že křečové žíly mají sníženou

Obr. 6

CEAP gr. VI

Obr. 7

CEAP gr. II

Obr. 8-12 Pacientka dva roky po operaci, v roce 2018

kontraktilitu a poddajnost a vykazují zvýšený obsah kolagenu a snížený obsah elastinu. Obsah hladké svaloviny v. safény, stejně jako celkový obsah bílkovin, je snížený a účinná kontrakce může být dále ohrožena fragmentací svaloviny.

V průběhu minulého století vzniklo mnoho teorií týkajících se etiologie žilní stáze. V poslední době se pozornost soustředí na zánět a děje, které jej regulují. Současné poznatky naznačují, že žilní hypertenze způsobuje extravazaci makromolekul (tj. fibrinogenu a 2-makroglobulinu) a červených krvinek (RBC) do kůže. Nová populační studie publikovaná v European Heart Journal přináší jasný důkaz o tom, jak úzce je provázán žilní a tepenný systém. U jedinců s CVD existuje zvýšené riziko úmrtí, které je nezávislé na věku, pohlaví a přítomných kardiovaskulárních rizikových faktorech a komorbiditách. Tato studie svědčí o tom, že CVD souvisí s kardiovaskulárním onemocněním a je prediktorem mortality ze všech příčin.[14,15,16] Nemoci kardiovaskulárního systému postihly v roce 2011 2,5 milionu obyvatel a za 10 let vzrostla incidence tohoto onemocnění téměř na 3 miliony obyvatel ČR (viz tab.1) Údaje se vzestupnou incidencí kardiovaskulárních onemocnění jsou velmi alarmující.

Pokud jde o diagnostické metody používané při CVD, je nejpoužívanějším vyšetřením barevný duplexní ultrazvuk, který nahradil ostatní diagnostické techniky, protože je neinvazivní, reprodukovatelný a snadno použitelný a zároveň přináší údaje o morfologicko-hemodynamických změnách žil na postižené končetině. Použití duplexní sonografie je tedy nezbytné k provedení správného managementu pacienta. K precizní diagnóze lze použití další postupy, jako je pletysmografie, k identifikaci patofyziologických mechanismů vyskytujících se u pacienta, a to rozlišením mezi žilním refluxem, obstrukcí nebo obojím, nebo naopak dysfunkcí svalové pumpy. Toto vyšetření však nenabízí možnost studia anatomických vlastností. Počítačová tomografie, venografie nebo magnetická rezonance jsou rovněž

EXCIMEROVÝ SYSTÉM 308 nm

MEDOPRA
FOR PROFESSIONALS

Velmi rychlá návratnost investice

- nejúčinnější fyzikální léčba psoriázy a vitiliga
- dlouhodobě prokázané klinické výsledky léčby
- rychlá (5 min.), bezpečná a efektivní léčba
- pacienty žádaná terapie, jsou ochotni připlácet
- léčba psoriázy plně hrazena pojišťovnami
- indikace: psoriáza, vitiligo, alopecia areata, atopická dermatitida, mycosis fungoides

LaMeditech



FOTOTERAPEUTICKÉ PŘÍSTROJE

Kompletní spektrum přístrojů
Osvědčená německá kvalita
UVB 311, UVA, Woodlight

dr. hönle
medizintechnik

Varianty provedení:

- hřebeny pro profesionální použití
- malé lokální zářiče
- sestavy zářičů pro terapie ruce-nohy
- celotělové paravánové zářiče
- celotělové ozařovací kabiny
- MED testery a Woodovy lampy

Zastoupení pro Česko a Slovensko
Ing. Aleš Wiedeman, Medopra s. r. o.

obchod@medopra.cz +420 603 978 064 www.medopra.cz

Zastoupení pro Česko a Slovensko

cennými technikami v diagnostice CVD, i když jsou obvykle vyhrazeny pro složité případy s výraznými žilními změnami, malformacemi nebo abdominálním postižením.[17]

Chronické rány představují závažný socioekonomický problém. Chronické žilní ulcerace jsou jedním ze známých typů chronických ran. Chronický žilní vřed vzniká v důsledku chronické žilní nedostatečnosti (CVI), která postihuje přibližně 10–35 % lidí v rozvinutých zemích, avšak ne u všech lidí s CVI se ulcerace objeví. Otázka, proč se u některých pacientů s CVI chronická ulcerace vyvine a u jiných ne, zůstává stále nezodpovězena. Rizikové faktory pro vznik chronické ulcerace jsou málo známé a zahrnují věk, reziduální obstrukci iliofemorálních žil, reziduální hlubokou inkompetenci, přetrvávající žilní hypertenzi, obezitu a genetiku. Genetické aspekty CVI byly zatím hodnoceny jen zběžně. Bylo prokázáno, že TGF-1 je přítomen u pacientů s CVI 4.,5. a 6. třídy. Intenzivní fibróza tkáně je zjevně způsobena nadbytkem TGF-1. Úloha matrixových metaloproteináz (MMP) a jejich inhibitorů je důležitá při hojení žilních vředů. Hojení ran je proces, který zahrnuje zánět, reepitelizaci, ukládání matrix a remodelaci tkáně. Remodelace tkáně a ukládání matrix jsou procesy řízené MMP a tkáňovými inhibitory matrixových metaloproteináz (TIMP). U pacientů s aktivními vředy se zvyšuje aktivita MMP z vředových exsudátů a vředové tkáně – byla zjištěna snížená exprese TIMP-1 v keratinocytech. Tato pozorování naznačují, že nadměrná proteolýza může být zodpovědná za sníženou rychlost hojení pozorovanou u vředů z žilní stáze.

Léčba křečových žil

Nemocní vyhledávají lékaře pro symptomy v podobě bolestí, tíhy v nohou, otoku v oblasti kotníků,

Obr. 13-15

Pacient s CVD a refluxem v oblasti VSP. Viz duplex a schéma

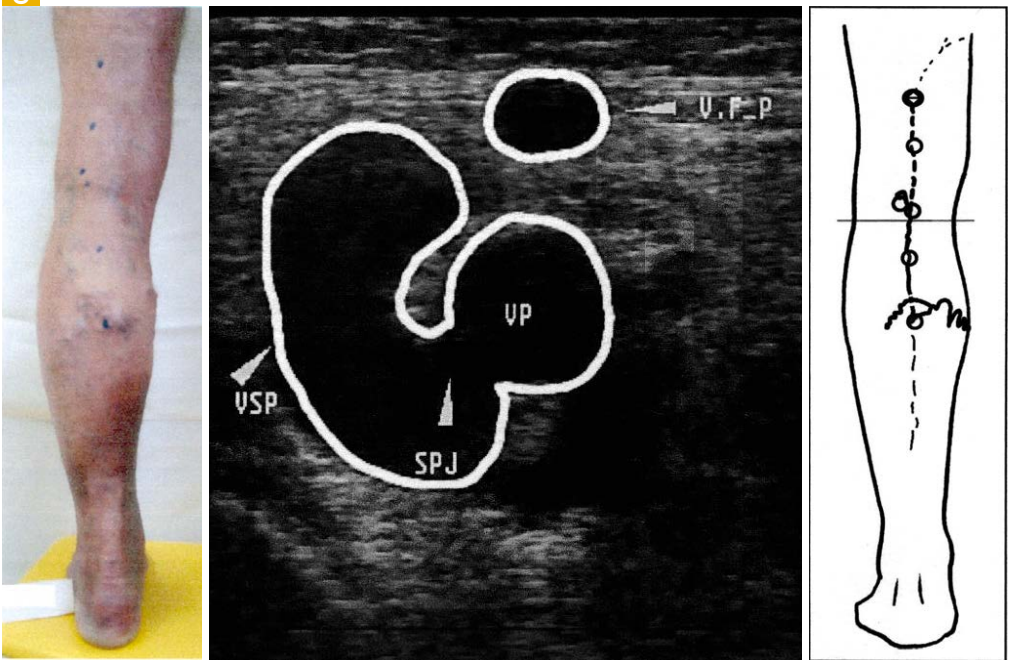

ekzému a svědění, ale i pro kosmetický aspekt onemocnění. Optimální léčba je dána precizní identifikací a léčbou zdroje žilního refluxu. Zrušení venózního refluxu musí vést k odstranění symptomů nemoci, prevenci recidiv a komplikací i ke zlepšení kosmetického hlediska; musí být také spojeno s nízkou morbiditou a brzkým uzdravením pacienta.

Jedním z největších problémů u varixů dolních končetin je jejich rekurence, která dosahuje 65 % v pěti letech po chirurgickém výkonu. V současné době jsou v 25 % operační výkony prováděny zejména z důvodu recidivy. Je to výzva pro lékaře, aby dokázali snížit procento rekurence varixů. Nejlepší cestou, jak dosáhnout dobrých výsledků, je opravit zdroje refluxu hned při prvém operačním výkonu.

Žilní systém dolní končetiny podléhá často variabilnímu anatomickému uspořádání. Některé odchylky od normy jsou vrozené anomálie, změny způsobené patologickými stavy, mohou být zcela inaparentní, jiné přinášejí závažné konsekvence.

Flebografie, jedno ze sporadicky používaných možných invazivních vyšetření, je postupně nahrazována neinvazivním vyšetřením. Ascendentní flebografie určuje anatomické poměry v žilním systému. Descendentní flebografie informuje o přítomnosti a rozsahu refluxu. Obě vyšetření jsou prováděna pouze v případech, kdy nelze docílit korelace klinického obrazu a objektivizace nálezu pomocí neinvazivních přístupů. Totéž platí i o izotopové flebografii, v současné době často používaném a nemocnými lépe tolerovaném vyšetření. Anatomický obraz získaný touto metodou je v porovnání s rentgenologickým vyšetřením mnohem nepřesnější. Magnetická flebografie zobrazuje žilní řečiště neinvazivním způsobem bez podání kontrastní látky, avšak není běžně rozšířenou vyšetřovací metodou. Indikace MR je dána guidelines pro pánevní kongesci. V dubiózních případech u CVI je plně indikována.

Tuto vyšetřovací metodu jsme využilii v diagnostice u mladé pacientky, která byla od dětství sledována pro angiodysplázii, s neprůchodností bércového hlubokého řečiště na PDK. Klinicky shledána rozáhlá varikozita na PDK. Plná konzervativní terapie byla uplatňována až do roku 2016, kdy byla zjištěna průchodnost bércového řečiště; pomocí MR venografie byla pacientka detailně vyšetřena a následně operována (viz obr. 8–12).

Kromě vhodné operační techniky řešení varikozity dolních končetin, zejména klinického stadia C2, C5, C6, lze použít konzervativní terapii, která rovněž přináší prokazatelně dobré výsledky. Je třeba zvolit efektivní kombinaci kompresivní terapie a účinných venofarmak. Tato kombinace se dobře osvědčila v posledních dvou letech, v období epidemie COVID-19, kdy mohly být prováděny jen akutní operační výkony. Elektivní operace musely být odloženy. Čekací doby na elektivní operace se během a po pandemii COVID-19 prodloužily. Před rokem 2020 měla Česká republika jednu

Tab. 2

Počet operovaných pacientů s dg. I63 podle let

ROK	POČET OPEROVANÝCH PACIENTŮ I83
2013	253
2014	260
2015	248
2016	209
2017	187
2018	176
2019	150
2020 **COVID-19**	70
2021 **COVID-19**	61
2022	108
CELKEM	**1 722**

z nejnižších úrovní neuspokojených potřeb zdravotní péče v EU. Během první vlny pandemie byly zdravotní služby narušeny méně než v EU obecně, pouze 16 % Čechů uvedlo, že přišli o zdravotní péči.[18] Skutečnost se ovšem jeví jinak. Epidemie COVID-19 vedla k odložení elektivních operací, menšímu počtu návštěv na pohotovostních odděleních a menšímu využívání ambulantních služeb, což ovlivnilo pacienty s akutním, ale zejména s chronickým onemocněním.

Na naší klinice se během pandemie musela snížit operativa a došlo k zásadní eliminaci elektivní operativy. Operace křečových žil se řadí mezi odložitelné výkony, pacienti s varikozitami na DK byli operováni jen v necelých 2 % z celkového počtu výkonu 2 541 na našem pracovišti za rok 2021.

V porovnání s předchozími lety došlo k výraznému snížení. Jen u 47,36 % nemocných s CVI gr. II byl proveden plánovaný výkon na povrchovém žilním řečišti oproti předpandemickému období. Důsledkem vzniklého stavu bylo, že pacienti s příznaky CVI museli být léčeni pouze konzervativně. Soustavně zvýšený tlak v žilní makrocirkulaci se přenáší i do mikrocirkulace a vyvolává jak morfologické, tak funkční změny – od změn v reologii a zvýšení kapilární permeability až k poruchám metabolizmu fibrinogenu. Strategie léčby žilního onemocnění se proto musí zaměřit na poruchy obou oběhových systémů – jak makrocirkulace, tak i mikrocirkulace. Farmakologická léčba a zabránění zánětu nabízejí možnost prevence onemocnění i následujících komplikací. Některé aktuálně dostupné léky mohou ovlivnit jednotlivé elementy zánětlivé kaskády. Z nejrecentnějších studií stojí za zmínku experimentální práce prof. Bouskely,[19] která hodnotí kinetiku zánětu a přináší nové důkazy, že včasná léčba mikronizovanou purifikovanou flavonoidní frakcí (MPFF) může zastavit změny na mikrochlopních vyvolané aktivovaným endotelem, a to již několik hodin po podání. Zmiňovaná mikronizovaná purifikovaná flavonoidní frakce má obecně nejširší důkazy splňující kritéria EBM a je také jediným venofarmakem doporučovaným v národních a mezinárodních guidelines pro léčbu všech stadií CVD, tedy od C0s (stadium s klinickými příznaky, bez objektivních projevů) až po stadium s aktivním vředem C6 s doložitelnými důkazy na zpomalení progrese CVD, pokud je léčba zahájena včas a je dlouhodobá.[20]

ZÁVĚR

Stanovení správné diagnózy onemocnění žilního systému je pro pacienty důležité při plánování chirurgických či miniinvazivních výkonů. Optimální léčba chronické žilní nedostatečnosti je dána precizní identifikací a léčbou zdroje žilního refluxu, která vede k odstranění symptomů nemoci, prevenci recidiv a komplikací i ke zlepšení kosmetického hlediska. Kromě vhodné operační techniky léčby varikozity dolních končetin, zejména klinického stadia C2, C5, C6, lze použít konzervativní terapii, která rovněž přináší prokazatelně dobré výsledky. Je třeba zvolit efektivní kombinaci kompresivní terapie a účinných venofarmak – MPFF. Chronická žilní onemocnění a stejně tak kardiovaskulární onemocnění ovlivňují kvalitu života a představují vysoce nákladný socio-ekonomický problém pro veřejné zdravotnictví.

Doc. MUDr. Lenka Veverková, Ph.D.
I. chirurgická klinika FN U sv. Anny v Brně
Pekařská 664/53, 602 00 Brno
lenka.veverkova@fnusa.cz

detralex®

MPFF® – mikronizovaná purifikovaná flavonoidní frakce

registrovaná ochranná známka

DETRALEX® – JEDINÝ S MPFF®

Chronické žilní onemocnění
2 tbl denně

Hemoroidální onemocnění
až 6 tbl denně

ČÍSLO 1
v mezinárodních i národních doporučeních[1,2]

Zkrácená informace o přípravku Detralex®
SLOŽENÍ*: Flavonoidorum fractio purificata micronisata 500 mg (mikronizovaná, purifikovaná flavonoidní frakce - MPFF): Diosminum 450 mg, Flavonoida 50 mg vyjádřené jako Hesperidinum v jedné potahované tabletě. **INDIKACE*:** Léčba příznaků a projevů chronické žilní insuficience dolních končetin, funkčních nebo organických: pocit tíhy, bolest, noční křeče, edém, trofické změny, včetně bércového vředu. Léčba akutní ataky hemoroidálního onemocnění, základní léčba subjektivních příznaků a funkčních objektivních projevů hemoroidálního onemocnění. Přípravek je indikován k léčbě dospělých. **DÁVKOVÁNÍ A ZPŮSOB PODÁNÍ*:** *Venolymfatická insuficience:* 2 tablety denně. *Hemoroidální onemocnění:* Akutní ataka: 6 tablet denně během 4 dní, poté 4 tablety denně další 3 dny. Udržovací dávka: 2 tablety denně. **KONTRAINDIKACE*:** Hypersenzitivita na léčivou látku nebo na kteroukoli pomocnou látku. **ZVLÁŠTNÍ UPOZORNĚNÍ*:** Podávání přípravku Detralex v symptomatické léčbě akutních hemoroidů nevylučuje léčbu dalších onemocnění konečníku. Pokud symptomy brzy neodezní, je nutné provést proktologické vyšetření a léčba by měla být přehodnocena. Hladina sodíku: bez sodíku. **INTERAKCE*. FERTILITA*. TĚHOTENSTVÍ/KOJENÍ*:** Údaje o podávání těhotným ženám jsou omezené nebo nejsou k dispozici. Podávání v těhotenství se z preventivních důvodů nedoporučuje. Není známo, zda se léčivá látka/metabolity vylučují do lidského mateřského mléka. Riziko pro kojené novorozence /děti nelze vyloučit. **ÚČINKY NA SCHOPNOST ŘÍDIT A OBSLUHOVAT STROJE*:** Žádný vliv. **NEŽÁDOUCÍ ÚČINKY*:** *Časté:* průjem, dyspepsie, nauzea, vomitus. *Vzácné:* závratě, bolesti hlavy, pocit neklidu, vyrážka, svědění, kopřivka. *Méně časté:* kolitida. *Frekvence neznámá:* abdominální bolest, ojedinělý otok obličeje, rtů, víček, výjimečně Quinckeho edém. **PŘEDÁVKOVÁNÍ*. FARMAKOLOGICKÉ VLASTNOSTI*:** Venotonikum (venofarmakum) a vazoprotektivum. Detralex působí na zpětný návrat krve ve vaskulárním systému: snižuje venózní distenzibilitu a redukuje venostázu, na úrovni mikrocirkulace normalizuje kapilární permeabilitu a zvyšuje kapilární rezistenci; zvyšuje lymfatický průtok. **UCHOVÁVÁNÍ*:** Při teplotě do 30 °C. **VELIKOST BALENÍ*:** 30, 60, 120 a 180 potahovaných tablet. Datum revize textu: 16. 12. 2022 . Přípravek je k dispozici v lékárnách na lékařský předpis a je částečně hrazen z prostředků veřejného zdravotního pojištění, viz Seznam cen a úhrad léčivých přípravků: https://www.sukl.cz/sukl/seznam-leciv-a-pzlu-hrazenych-ze-zdrav-pojisteni. Registrační číslo: 85/392/91-C. Držitel rozhodnutí o registraci: **LES LABORATOIRES SERVIER** 50, rue Carnot, 92284 Suresnes cedex, Francie. Další informace na adrese: **Servier s.r.o.**, Florentinum, Na Florenci 2116/15, 110 00 Praha 1, tel.: 222 118 111, www.servier.cz.
**Pro úplnou informaci si prosím přečtěte celý Souhrn údajů o přípravku*
*** Všimněte si prosím změn v informaci o léčivém přípravku Detralex*

23C2DEMA270

1. Nicolaides AN. Management of chronic venous disorders of the lower limbs. Guidelines according to scientific evidence. Int Angiol 2018 June; 37(3):181-254. **2.** Karetová D. a spol. Doporučené diagnostické a terapeutické postupy pro všeobecné praktické lékaře - chronická žilní onemocnění. Novelizace 2021. Centrum doporučených postupů pro praktické lékaře. SVL ČLS JEP. 2021.

SERVIER
moved by you

1. Eklof, B., Perrin, M., Delis, K.T., Rutherford, R.B., Gloviczki, P. Updated terminology of chronic venous disorders: The VEIN-TERM transatlantic interdisciplinary consensus document. J. Vasc. Surg. 2009;49:498–501. doi: 10.1016/j.jvs.2008.09.014.
2. Youn, Y.J., Lee, J. Chronic venous insufficiency and varicose veins of the lower extremities. Korean J. Intern. Med. 2019;34:269–283. doi: 10.3904/kjim.2018.230.
3. Tucker, W.D., Mahajan, K. Anatomy, Blood Vessels. StatPearls Publishing; Treasure Island, FL, USA: 2021.
4. Jacobs, B.N., Andraska, E.A., Obi, A.T., Wakefield, T.W. Pathophysiology of varicose veins. J. Vasc. Surg. Venous Lymphat. Disord. 2017;5:460–467.
5. Recek, C. Calf pump activity influencing venous hemodynamics in the lower extremity. Int. J. Angiol. 2013;22:23–30. doi: 10.1055/s-0033-1334092.
6. Raetz, J., Wilson, M., Collins, K. Varicose Veins: Diagnosis and Treatment. Am. Fam. Physicians. 2019;99:682–688.
7. Uhl, J.F., Gillot, C. Anatomy of the veno-muscular pumps of the lower limb. Phlebology. 2015;30:180–193. doi: 10.1177/0268355513517686.
8. Sukhovatykh, B.S., Sukhovatykh, M.B. Perforating veins insufficiency in patients with varicose disease. Khirurgiia Mosk. 2015;5:14–18. doi: 10.17116/hirurgia2015514-18.
9. Wong, J.K.F., Duncan, J.L., Nichols, D.M. Whole leg duplex mapping for varicose veins; observations on patterns of reflux in recurrent and primary legs with clinical correlation. Eur J Vasc Endovasc Surg. 2003; 25: 267–275.
10. Nicolaides, A., Kakkos, S., Baekgaard, N., Comerota, A., de Maeseneer M., Eklof, B., Giannoukas, A.D., Lugli, M., Maleti, O., Myers, K. et al. Management of chronic venous disorders of the lower limbs Guidelines According to Scientific Evidence PART I. Int. Angiol. 2018;37:181–259. doi: 10.23736/S0392-9590.18.03999-8.
11. Beebe-Dimmer, J.L., Pfeifer, J.R., Engle, J.S., Schottenfeld, D. The epidemiology of chronic venous insufficiency and varicose veins. Ann. Epidemiol. 2005;15:175–184.
12. Rabe, E., Guex, J.J., Puskas, A., Scuderi, A., Fernandez Quesada, F., Coordinators, V. Epidemiology of chronic venous disorders in geographically diverse populations: Results from the Vein Consult Program. Int. Angiol. J. Int. Union Angiol. 2012;31:105–115.
13. Brand, F.N., Dannenberg, A.L., Abbott, R.D., Kannel, W.B. The epidemiology of varicose veins: The Framingham Study. Am. J. Prev. Med. 1988;4:96–101. doi: 10.1016/S0749-3797(18)31203-0.
14. Prochaska, J.H., Arnold, N., Falcke, A. et al. Chronic venous insufficiency, cardiovascular disease, and mortality: a population study. Eur Heart J. 2021; 42(40): 4157–4165.
15. Mok, Y., Ishigami, J., Sang, Y., Kucharska-Newton, A.M. et al. Clinically recognized varicose veins and physical function in older individuals: The ARIC Study. J Gerontol A Biol Sci Med Sci. 2022; 77(8): 1637–1643.
16. Cyrino, F.Z., Blanc-Guillemaud, V., Bouskela, E. Time course of microvalve pathophysiology in high pressure low flow model of venous insufficiency and the role of micronized purified flavonoid fraction. Int Angiol. 2021; 40(5): 388–394.
17. Min, S.K., Kim, S.Y., Park, Y.J., Lee, W., Jung, I.M., Lee, T., Ha, J., Kim, S.J. Role of three-dimensional computed tomography venography as a powerful navigator for varicose vein surgery. J. Vasc. Surg. 2010;51:893–899. doi: 10.1016/j.jvs.2009.10.117
18. OECD and World Health Organization (acting as the host organisation for, and secretariat of, the European Observatory on Health Systems and Policies) 2021.
19. Bouskela, E. et al. Time Course of Microvalve Pathophysiology in High Pressure Low Flow Model of Venous Insufficiency and the Role of Micronized Purified Flavonoid Fraction. International Angiology 2021 Jul 20.
20. Karetová, D. et al. Léčba chronických žilních chorob. Doporučený postup České angiologické společnosti. 2023. https://www.angiology.cz/Angiology/media/system/odborn%C3%A9%20info/CAS_CVD_Guidelines_2023.pdf



MEDAPREX

Oficiální výhradní distributor pro ČR: Medaprex, s.r.o., www.annabrandejs.cz
Oficiálny výhradný distribútor pre SR: Medaprex SK, s.r.o., www.annabrandejs.sk

VĚDOMOSTNÍ **TEST**

1 Amnioderm je transplantát:
a) autologní
b) alogenní
c) kožní
d) kostní

2 Aminoderm nevykazuje efekt:
a) mechanický
b) analgetický
c) imunogenní
d) protizánětlivý

3 Dodržování zdravotníkem doporučených zásad chování včetně aktivního zapojení pacienta říkáme:
a) compliance
b) adherence
c) condolence
d) ekvita

4 Typ kompresivních zdravotnických prostředků nevhodný pro léčbu chronické žilní nedostatečnosti je:
a) krátkotažné neelastické obinadlo
b) kompresivní elastické punčochy
c) dlouhotažné elastické obinadlo
d) neelastický kompresivní systém na suchý zip

5 Která z možností je nejdůležitější při terapii bércového vředu žilní etiologie?
a) lokální ošetření
b) komprese a venotonika
c) operace pro žilní hypertenzi
d) všechny možnosti jsou správné

6 Místní otok dolních končetin zpravidla není etiologie:
a) chronická žilní insuficience
b) renální
c) hluboká žilní trombóza
d) lymfedém

7 Zánětlivá reakce CVD se odehrává na úrovni:
a) makrocirkulace
b) mikrocirkulace
c) makro i mikrocirkulace
d) bez vztahu k uvedeným systémům

8 Význam leukocytů v rozvoji chronického žilního onemocnění:
a) adheze k endoteliálním buňkám
f) interakce s endoteliálními buňkami
g) uvolňování proteolytických enzymů
h) žádná

9 Venofarmaka MPFF jsou indikována:
a) v časných stadiích chronické žilní insuficience
b) již při prvních symptomech chronického žilního onemocnění
c) až v pozdních stádiích
d) v léčbě bércového vředu

10 Tumescentní anestezie – vyberte nesprávnou odpověď:
a) slouží k místnímu znecitlivění operované oblasti
b) aplikuje se do safénového kompartmentu
c) je nutná při non-termální ablaci veny safény
d) chrání okolní tkáň před termickým poškozením

CENA ZA NEJRYCHLEJŠÍ ODPOVĚĎ

MUDr. BOGOROVÁ Sandra
Třebíč

Správné odpovědi z čísla 6/2022

1 B	2 A	3 D	4 B	5 A
6 B	7 D	8 A	9 D	10 C

VÝHERCI VĚDOMOSTNÍHO TESTU z čísla 6/2022:

MUDr. PLECHÁČOVÁ Ivana
Praha 4

MUDr. PITERKOVÁ Katarína
Teplice

MUDr. HROUZKOVÁ Alena
Kroměříž

Vyberte jednu nebo více správných odpovědí a zapište je do tabulky. **Tabulku zašlete do 20.6.2023 prostřednictvím elektronického formuláře umístěného na stránkách časopisu www.referatovyvyber.cz a v mobilní aplikaci Referátový výběr** nebo vložte do obálky a odešlete na adresu:

Czechopress Agency, s.r.o.
Na Strži 1702/65, 140 00 Praha 4

Ceny do soutěže 2023 věnuje značka: **La Roche-Posay**.

LA ROCHE-POSAY
LABORATOIRE DERMATOLOGIQUE

ANTHELIOS INOVACE
UVMUNE400 SPF 50+

NAŠE MAXIMÁLNÍ OCHRANA KŮŽE PŘED DLOUHOVLNNÝM UVA ZÁŘENÍM*

*(340–400 nm) = dlouhovlnné UVA záření/ (380–400 nm) = konec spektra, které nazýváme ultradlouhovlnné UVA záření

RVD 1/2023

Otázka	A	B	C	D
1				
2				
3				
4				
5				
6				
7				
8				
9				
10				

Jméno

Korespondenční adresa

Telefon

E-mail

CÉVNÍ OTOKY DOLNÍCH KONČETIN
JEJICH PŘÍČINY A MOŽNOSTI CHIRURGICKÉ TERAPIE

Pekař, M. [1,2], Blaha, L. [1].
[1] Centrum cévní a miniinvazivní chirurgie, Nemocnice AGEL Třinec - Podlesí
[2] Fyziologický ústav LF MU Brno

SOUHRN: **V cévní chirurgii se nejčastěji setkáváme s asymetrickými otoky dolních končetin (DKK) při chronické venózní insuficienci. Pacienti trpí bolestmi, pocitem těžkých nohou, křečemi, objevují se kmenové varixy. U neléčených pacientů mohou vznikat trofické změny kůže až bércové ulcerace. Mezi další příčiny cévních otoků DKK patří trombóza a sekundární venózní insuficience v rámci posttrombotického syndromu. Chirurgicky lze intervenovat na povrchovém i hlubokém žilním řečišti. Na povrchovém systému odstraňujeme žilní hypertenzi a varikozity. Operace provádíme klasicky nebo miniinvazivně. Na hlubokém systému obnovujeme průchodnost žil. Intervence zde mohou být endovenózní (kontinuální lokální trombolýza či mechanická trombektomie) nebo chirurgické (otevřená trombektomie). Otoky DKK jsou příznakem a při neléčení jejich základní příčiny se prohlubují, způsobují bolesti či vznik ulcerací. Neléčené tak snižují významně kvalitu života. Proto je jejich diagnostice a možnostem terapie věnována multidisciplinární pozornost a tato problematika by měla být v širokém povědomí lékařů všech profesí.**

KLÍČOVÁ SLOVA: otok – varixy – žilní hypertenze – ablace safény – hluboká žilní trombóza – posttrombotický syndrom

SUMMARY: **Oedema of the lower limbs, their causes and possibilities of surgical therapy.** In vascular surgery, we most often encounter asymmetric oedema of the lower limbs (LL) in chronic venous insufficiency. Patients suffer from pain, a feeling of heavy legs, cramps, varicose veins appear. In untreated patients there may develop lower leg ulcers. Other causes of LL vascular oedema include thrombosis and post-thrombotic syndrome. It is possible to surgically intervene on both superficial and deep venous systems. We can treat the venous hypertension and varicosities on the surface system. We perform operations classically or minimally invasively. We restore the patency of the veins on the deep system. Interventions here can be endovenous (continuous local thrombolysis or mechanical thrombectomy) or surgical (open thrombectomy). LL oedema is a symptom, and if its underlying cause is not treated, it may worsen, causing pain or ulceration. Untreated, it significantly reduces the quality of life. Therefore, multidisciplinary attention is paid to the diagnosis of LL oedema and its therapy options, and this issue should be widely known by physicians of all professions.

KEY WORDS: oedema – varices – venous – hypertension – saphenous vein ablation – deep vein thrombosis – postthrombotic syndrome

„Na prvním místě v diferenciální diagnostice cévních edémů je správně odebraná anamnéza a fyzikální vyšetření."

ÚVOD

Otoky dolních končetin (DKK) rozdělujeme na generalizované (symetrické) a místní (asymetrické). Generalizované edémy mají nejčastěji etiologii kardiální, jaterní, renální, hypoproteinémickou, mohou být navozeny léky, mohou být statické po dlouhém sezení nebo stání v horku nebo se může jednat o cyklický idiopatický edém. Lokalizované edémy mají původ v hluboké žilní trombóze, chronické žilní insuficienci (flebedém / flebolymfedém) nebo se jedná o lymfedém, lipedém či otok zánětlivý nebo alergický.[1,2] Při ischemii DKK ve stadiu klidových bolestí, kdy jsou pacienti nuceni svěšovat končetiny, dochází taktéž ke vzniku statického otoku DKK (tab.1). Otoky DKK jsou pouze symptomem.[3] Pacienti trpí bolestmi, pocitem těžkých nohou, křečemi, objevují se kmenové varixy. U neléčených pacientů pak vznikají hemosiderinové hyperpigmentace, bércové ulcerace, které se hojí obtížně či vůbec a mají tendenci rychle recidivovat. Pro jejich terapii je tedy důležitá kauzální terapie základního onemocnění. Mezi symptomatickou terapii patří režimová opatření, fyzická aktivita, kompresní terapie a venotonika.[4] Možnosti chirurgické a intervenční terapie se rozdělují na výkony na povrchovém a na hlubokém žilním systému.

Diferenciální diagnostika cévních edémů DKK

Na prvním místě v diferenciální diagnostice cévních edémů je správně odebraná anamnéza a fyzikální vyšetření. V případě potřeby doplníme laboratorní a paraklinická vyšetření, z nichž na prvním místě je dopplerovský ultrazvuk. Cévní otoky DKK se mohou objevit sekundárně při ischemii, při lymfedému nebo žilní nedostatečnosti.[5]

Otok při ischemii: Otok není příznakem ischemie, ale může být přítomen při ischemii sekundárně. Ve stadiu klidových bolestí DKK, které bývají obvykle nejhorší v noci, přináší pacientům částečnou úlevu svěšení končetin z lůžka. Působením gravitace pak vzniká venostatický otok DKK. Při ischemických defektech DKK může dojít k rozvoji infekce a zánětu, kdy jedním z příznaků zánětu je otok.

Lymfatický otok: Primární lymfedém bývá způsoben poruchou vývoje lymfatických cest. Sekundární lymfedém vzniká poškozením lymfatických cest pooperačně, ozářením či maligním procesem. K přetížení lymfatického systému a jeho poškození může dojít i vlivem chronické venózní insuficience, kdy lymfatická drenáž zpočátku kompenzuje žilní nedostatečnost.

Venózní otok: Etiologie venózního otoku je chronická žilní insuficience, tromboflebitida, hluboká žilní trombóza a následně posttrombotický syndrom, žilní útlakové syndromy nebo syndrom dolní duté žíly. Žilní otok se manifestuje jako bolesti DKK, pocit těžkých nohou, křeče DKK, objevují se varixy DKK (primární nebo sekundární), hemosiderinové pigmentace, atrofie kůže a v nejtěžších stadiích bércové ulcerace. Venózní otok se zvýrazňuje vlivem gravitace (dlouhé stání nebo sezení) a končetina je více zatížena při silovém tréninku. Naopak dynamické cvičení napomáhá funkci svalově žilní pumpy.

Primární varixy vznikají oslabením žilní stěny, žíla dilatuje, dochází ke vzniku insuficience chlopní, venostáze a žilní hypertenzi. Sekundární varixy vznikají v rámci posttrombotického syndromu po prodělané hluboké žilní trombóze poškozením žilní stěny a chlopní zánětem.

Diferenciální diagnostika cévních edémů Cévní intervence na povrchovém žilním řečišti DKK

Chirurgická intervence na žilním řečišti je indikována v případě žilní hypertenze, která je způsobená insuficiencí v oblasti velké či malé safény nebo perforátorem. Dále lze odstranit i primární epifasciální varixy DKK a ošetřit i sekundární varixy u posttrombotického syndromu.

Metody k odstranění žilní hypertenze z důvodu insuficience kmenových povrchových žil se rozdělují na klasické chirurgické a miniinvazivní endovenózní.[6] U klasické operace je vypreparovaná z incize v třísle safénofemorální junkce a všechny povrchové větve v této oblasti jsou ligovány (odstup větví má tvar kříže, proto název operace crossectomie). Insuficientní kmen velké safény je pak pomocí striperu (drátu) exstirpován. V současnosti se preferuje použití invaginačního striperu. Touto metodou je invaginována velká saféna sama do sebe a nedochází k poškozování okolní tkáně samotným striperem. Velká saféna mívá stehenní větve, ze kterých dochází ke krvácení a vzniku pooperačního hematomu. Velikost tohoto hematomu pak ovlivňuje pooperační průběh.

Obr. 1 Perimaleolární otok

Endovenózní možnosti ablace velké safény jsou mnohem šetrnější, v období po výkonu jsou bolesti mnohem menší, hematomy jsou minimální až žádné. Seldingerovou metodou je kanylována velká saféna pod ultrazvukovou kontrolou v oblasti distálního insuficientního bodu (většinou mediálně pod kolenem). Konec katetru je zaveden pod ultrazvukovou (UZ) kontrolou do oblasti safénofemorální junkce a je provedena ablace žíly v rozsahu, ve kterém by byl proveden limitovaný striping, tedy od junkce až po distální insuficientní bod. Ablace se provádí buď termálně (radiofrekvence, laser nebo vodní pára) nebo non-termálně (mechanickochemicky nebo pomocí lepidel).

Výhodou termální ablace je vyšší účinnost metody, ale je zde nutná tumescentní anestezie. Roztok s anestetikem je aplikován pod UZ kontrolou do sefénového kompartmentu. Tím se komprimuje samotná žíla, která tak lépe obejme zavedený katetr, chrání se okolní tkáň před působením tepla a znecitliví se operovaná oblast. Metody non-termální ablace mají výhodu v tom, že tumescentní anestezie není nutná. U mechanickochemické ablace je na konci katetru vrtulka, která narušuje intimu žíly a zároveň se do žíly aplikuje sklerotizační roztok. Žíla zaniká vzniklým zánětem.

Insuficientní perforátory lze buď chirurgicky podvázat nebo miniinvazivně uzavřít pomocí pěnové sklerotizace.[7] Lokálně lze pak varixy odstranit různě modifikovanými metodami flebektomie (pomocí Varadyiho háčku, Smetanovým či Klappovým nožem apod.).

Cévní intervence na hlubokém žilním řečišti DKK

Hluboká žilní trombóza (HŽT) DKK je nebezpečná zejména hrozící plicní embolizací a progresí trombózy proximálně. Pro stabilizaci trombu se doporučuje akutní zahájení antikoagulační terapie.[8] Při HŽT dochází k zánětlivému poškození žilní stěny a jejích chlopní. Taková žíla se stává insuficientní.

Samotné chlopně mohou být jednak přímo zničené zánětem, jednak při venostáze dochází ke zvětšení průměru žíly a oddálení jednotlivých chlopenních cípů. Vzniklá žilní hypertenze se projeví otokem a bolestí DKK. V přibližně 20 až 50 % případů prodělané HŽT vzniká posttrombotický syndrom. Ten představuje soubor příznaků sekundární venózní insuficience. V pozánětlivých žílách přetrvávají trombotické či již fibrotické změny cévní stěny s poškozením chlopní nebo nedošlo k úplné rekanalizaci žil, a to vede ke vzniku žilní hypertenze. [9,10] Posttrombotický syndrom snižuje kvalitu života, zhoršuje hojení ran a usnadňuje vznik nových ulcerací. Jeho terapie je nákladná a zdlouhavá. Úplné uzdravení bývá většinou nemožné.

Při hluboké žilní trombóze je možno postupovat konzervativně, endovenózně či klasicky chirurgicky. Konzervativní terapie spočívá v režimových opatřeních, kompresní a antikoagulační terapii. Pokud je dolní končetina ohrožena, je přítomná flegmázie, indikujeme u perspektivních pacientů s hlubokou žilní trombózou pánevních či femorálních žil lokální trombolýzu nebo mechanickou trombektomii. Ojediněle lze provést i chirurgickou trombektomii.

Trombolytická terapie se provádí s fibrinolytickým farmakem (tkáňový aktivátor plazminogenu, dříve streptokináza nebo urokináza). Indikována je u ileofemorální trombózy u mladších aktivních pacientů s trombózou ne starší 10 dnů (ideálně do 72 hodin od vzniku). Lokální aplikace trombolytika pomocí endovenózního katetru se dnes upřednostňuje před systémovým podáním trombolytika. Kontinuální lokální trombolýzou dosahujeme rychlejšího rozpuštění trombu a tím zachování intaktních chlopní a snížení výskytu posttrombotického syndromu. Může být doplněna implantací stentu do rekanalizované žíly, např. při útlakovém syndromu nebo při reziduální stenóze. Mezi nežádoucí účinky trombolytické léčby patří hlavně krvácení. Je proto kontraindikována u poruchy hemokoagulace, u rizika krvácení do gastrointestinálního traktu, po recentních velkých chirurgických výkonech, po recentní lumbální punkci, po punkci tepny bez její sutury, v těhotenství, šestinedělí, po hemoragických cévních mozkových příhodách, při sepsi či diabetické retinopatii. Pokud trvá nebezpečí plicní embolizace z DKK je možno zavést kaválního filtr. Antikoagulační terapie potencuje účinky lokální trombolýzy.[11]

Endovenózní mechanická trombektomie je stále častější. Používají se různé katetrové systémy k odstranění trombů. Tromby se odstraňují bez nutnosti použití trombolytika, někdy se naopak u kombinovaných výkonů účinek trombolytikem potencuje. Mezi dvěma balónky se izoluje trombus, do kterého se podává infuze trombolytika a mechanickou fragmentací rotujícím vodičem a následnou aspirací dochází k odstranění trombotické hmoty s minimálním rizikem embolizace. Celková doba k odstranění trombu se touto metodou významně zkracuje.[12]

Obr. 2 Bércová ulcerace

Chirurgická léčba HŽT se používá již raritně, hlavně při rozsáhlých ileofemorálních trombózách do 48 hodin od vzniku, a to hlavně při kontraindikaci trombolytické léčby. Indikuje se u ohrožené flegmatické končetiny. Jedná se o balónkovou trombektomii dle Fogartyho, kterou někdy doplňujeme našitím arteficiální AV fistuly ke zvětšení krevního průtoku intervenovanou žílou, abychom snížili riziko retrombózy. Po chirurgické trombektomii následuje antikoagulační terapie.

ZÁVĚR

Otoky DKK jsou symptomem, je proto důležité diferencovat jejich etiologii a léčit základní onemocnění. Cévní otoky vznikají nejčastěji při žilní insuficienci či žilní trombóze. Jejich diagnostika se opírá o anamnézu, fyzikální a sonografické vyšetření. Možnosti terapie jsou konzervativní, endovenózní či chirurgické. Chirurgicky lze intervenovat na povrchovém i hlubokém žilním řečišti. Na povrchovém systému odstraňujeme žilní hypertenzi a varikozity. Operace provádíme klasicky nebo miniinvazivně. Na hlubokém systému obnovujeme průchodnost žil. Intervence zde mohou být endovenózní (kontinuální lokální trombolýza či mechanická trombektomie) nebo chirurgické (otevřená trombektomie). Při zanedbané terapii se otoky prohlubují, způsobují bolesti či vznik ulcerací. Neléčené tak snižují významně kvalitu života. Problematika otoků DKK by proto měla být v širokém povědomí všech lékařských odborností.

MUDr. Matěj Pekař, Ph.D., MBA
Nemocnice AGEL Třinec-Podlesí
Centrum cévní a miniinvazivní chirurgie
Konská 453, 739 61 Třinec
matej.pekar@npo.agel.cz

LITERATURA

1. Zajícová. Diferenciální diagnostika a léčba otoků dolních končetin. Interní Med. 2010; 12(3): 167–170. https://www.internimedicina.cz/artkey/int-201003-0013_Diferencialni_diagnostika_a_lecba_otoku_dolnich_koncetin.php.
2. Wald. Co je nového v chirurgické léčbě lymfedému. Dermatol. praxi 2012; 6(4): 173–178. https://www.dermatologiepropraxi.cz/artkey/der-201204-0003_Co_je_noveho_v_chirurgicke_lecbe_lymfedemu.php.
3. Musil. Otoky dolních končetin. Prakt. Lékáren. 2006; 2(3): 126–130. https://www.praktickelekarenstvi.cz/artkey/lek-200603-0004_Otoky_dolnich_koncetin.php.
4. Diamantová. Problematika lymfedému v ordinaci praktického lékaře. Med. praxi 2011; 8(4): 172–176. https://www.medicinapropraxi.cz/artkey/med-201104-0006_Problematika_lymfedemu_v_ordinaci_praktickeho_lekare.php.
5. Chochola. Otoky dolních končetin, diferenciální diagnostika, léčba. Med. praxi 2011; 8(11): 484–487 https://www.medicinapropraxi.cz/pdfs/med/2011/11/11.pdf.
6. Veverková, L. et al. Chirurgická léčba varixů a endovenózní terapie. Dermatol. praxi 2011; 5(4): 192–195 https://www.solen.cz/pdfs/der/2011/04/03.pdf.
7. Pihlaja, T. et al. Ten years of experience with first-visit foam sclerotherapy to initiate venous ulcer healing. Journal of Vascular Surgery: Venous and Lymphatic Disorders 2021; 9(4): 954–960. doi: 10.1016/j.jvsv.2020.11.012.
8. Musil. Hluboká žilní trombóza – minimum pro praktické lékaře. Med. Pro Praxi 2009; 6(5): 231–234 https://www.medicinapropraxi.cz/pdfs/med/2009/05/02.pdf.
9. Musil. Potrombotický syndrom – rizika vzniku, prevence a léčba. Med. praxi 2015; 12(5): 215–217 https://www.medicinapropraxi.cz/pdfs/med/2015/05/02.pdf.
10. Bruning, G. et al. Diagnosis and Treatment of Postthrombotic Syndrome. Hamostaseologie. 2020 Jun;40(2):214–220. doi: 10.1055/a-1145-0108. Epub 2020 May 26. PMID: 32455461.
11. Broulíková. Léčba akutní žilní trombózy. Interní Med. 2007; 9(12): 548–551 https://www.internimedicina.cz/pdfs/int/2007/12/03.pdf.
12. Chochola. Endovaskulární léčba akutní ilikofemorální žilní trombózy. Interní Med. 2015; 17(3): 123–127 https://www.internimedicina.cz/pdfs/int/2015/03/06.pdf

Alma™ For You. For Life.

Alma
For You. For Life.

Jistota s globální značkou laserů pro dermatologii a estetickou medicínu

APPROVED FDA APPROVED

Top five global brands in aesthetics medicine

- ✓ **50 +** unikátních přístrojů a platforem
- ✓ **100 +** různých typů aplikátorů
- ✓ **51** vlastních registrovaných patentů
- ✓ **12** patentovaných klinických aplikací
- ✓ **100 +** studií v odborných časopisech
- ✓ **6** vlastních globálních značek přístrojů
- ✓ **1-2** roky nejkratší inovační cyklus na trhu

- **epilační lasery** 755+810+1064 nm
- **IPL** pro dermatologii
- **CO_2** lasery pro derm., gyn. a chirurgii
- **Nd: YAG** a **Q-switched**
- **Er: YAG** a **Er: Glass**
- **Laserová liposukce** pro plastickou chirurgii
- **RF technologie** atd.

Zastoupení Alma Lasers v ČR

Ing. Aleš Wiedeman, Medopra s. r. o.

obchod@medopra.cz **+420 603 978 064**

www.medopra.cz | www.almalasers.cz | www.almalasers.com

Volejte pro informace nebo nezávazné vyzkoušení

Zápis ze schůze výboru ČDS dne 12.1.2023 v Praze

Přítomni:	prof. Arenberger, prof. Arenbergerová, Dr. Benáková, prim. Drlík, doc. Ettler, Dr. Komrsová, doc. Kuklová, Dr. Pásková, prof. Resl, prim. Selerová, prof. Štork
Omluveni:	prim. Duchková, Dr. Polášková, doc. Pánková
Místo:	Restaurace hotelu Grand Mark Prague, Praha
Čas:	11.00–13.30 h

– PROGRAM –

A) Projednáno:

Kontrola zápisu ze schůze výboru ČDS konané dne 1.12.2022 – rozeslán e-mailem, připomínkován a schválen.

B) Nově projednáno:

1. Náplň předatestační přípravy v dermatovenerologii

   Výbor ČDS projednal návrh SAD ze dne 5.12.2022 ke změně náplně předatestační přípravy i její délky. Z legislativních důvodů nelze jak náplň, tak délku kmene měnit vůbec (2,5 roku). O změnách v náplni a rozsahu specializačního výcviku lze diskutovat, avšak celkovou dobu vzdělávání i z důvodu souladu s EU nelze dále zkracovat (délka 5 let, v ČR 4,5 roku).

   Pokud by vznikl nový atestační program, musela by se na něj všechna pracoviště s doškolováním nově akreditovat. Výbor ČDS doporučuje uchazečům zkontrolovat si na webu MZ ČR, zda školící pracoviště má platnou akreditaci pro vybraný program. Výbor ČDS k této problematice otevřel širokou diskuzi v dermatologické veřejnosti s cílem zjistit veškeré potřeby případné změny, aby měli školenci i školící centra do budoucna dlouhodobě stabilní právní prostředí.

2. ČDS-SDVS kongres v Olomouci 2022

   Po vyúčtování skončila finanční bilance kongresu v pozitivních číslech (202 070 Kč).

3. Derma Update 2.3.2023

   Program byl rámcově sestaven, skládá se t.č. z 18 přednášek, 1 představení guidelines, 1 křest knihy (doporučené postupy u melanomu).

4. Dermato-onkologie

   Představa onkologů nyní zařazuje dispenzarizaci onkologických pacientů do kompetence praktických lékařů, tzn. i s kožními nádory. Výbor ČDS se zabýval možností zavedení certifikovaného kurzu, který by opravňoval k plnohodnotné odborné činnosti v dermatologické onkologii i pro dermatovenerology. Deklarované navýšení odbornosti může také souviset s rozvojem teledermatologie, s jejíž pomocí by bylo snazší vykonávat dispenzární služby.

5. Zabezpečení webu ČDS (doc. Ettler)

   Výbor ČDS projednal aktualizované požadavky na zabezpečení webu ČDS. T. č. ani většina jiných odborných společností neprovozuje zaheslovaný web. Požadavkům GDPR odpovídá uvádění jmen osob jen s jejich souhlasem.

Povinnost souhlasu s cookies se týká reklamních webů, (což náš rozhodně není).

6. Navýšení ohodnocení výkonů v DV o 30 % (příslib pro budoucnost z VZP)
   Výbor ČDS projednal možnosti navýšení hodnoty některých kódů a navrhuje navýšení zejména základních klinických výkonů 44021, 44022, 44023. Jednání za výbor ČDS se ujal prof. Arenberger.

7. Venerologie
   Po připomínkování doporučení pro uretritidy venerologickou sekcí ČDS došlo na webu ČLK k odstranění materiálu. Chystá se také HIV národní plán (byl již připomínkován venerologickou sekcí). Možná dojde také na úpravu vyhlášky 306/2012 Sb. a HIV věstníku.

8. Finanční kontroly u ambulantních dermatologů
   Výbor ČDS upozorňuje na možnost finančních kontrol u těch ambulantních dermatologů, kteří provozují placené služby. Musí mít vyvěšen seznam a ceník výkonů. Kalkulace každého výkonu musí být podloženy reálnými náklady.

9. Lymfologie
   Primářka kožního odd. v Třebíči upozorňuje, že lymfologické kódy může vykazovat také nelékař fyzioterapeut (odb. 902). Výbor ČDS prověří situaci po upřesnění.

10. Přístup na web ČLS
    Výbor ČDS důrazně upozorňuje členy ČDS, aby si zřídili (obnovili) přístupová práva na osobní profil člena České lékařské společnosti JEP. Velmi to zjednoduší administrativní postupy.

11. Seznam odborných akcí ČDS na rok 2023
    Doc. Ettler informuje, že na seznamu odborných akcí v r. 2023 figuruje 33 seminářů a konferencí s patronací ČDS ČLS JEP. V několika případech došlo také k překryvům (14. září, 21. listopadu a 22. listopadu).

12. Léková agenda (Dr. Benáková) – v období 30.11.2022–12.1.2023
    Bereme na vědomí
    Lenalinomid – k léčbě mnohočetného myelomu
    Saphnelo – anifrolumab pro léčbu SLE
    Rebif a interferony – pro léčbu RS
    Bonxom – fingolimod – pro léčbu RS
    Aspaveli – pegcekatoplan pro léčbu paroxysmální hemoglobinurie
    Zeposia – ozanimod – modulátor receptoru pro sfingosin-1-fosfát (S1P) pro léčbu RS
    Rinvoq – upadacitinib v indikaci těžké RA (SÚKL přiznává úhradu po selhání konvenční léčby a minimálně jednoho anti TNF)
    Ultomiris – ravulizumab k léčbě paryxosmální hematurie
    dimetylfumarát v indikaci RS (Skilarence v indikaci u psoriázy – je jiná pseudoreferenční skupina)
    Mavenclad – kladribin pro léčbu RA
    Bez připomínek
    Rinvoq – upadacitinib v indikaci AD v kategorii 12–18 let (SÚKL přiznává úhradu)
    P: Upadacitinib je hrazen dospělým pacientům s těžkou formou atopické dermatitidy po selhání (nedostatečné účinnosti) alespoň jednoho ze způsobů konvenční systémové imunosupresivní terapie (s výjimkou kortikosteroidů) nebo u pacientů, kteří systémovou terapií nemohou být léčeni z důvodu intolerance nebo kontraindikace. Upadacitinib je dále hrazen dospívajícím pacientům od 12 let věku do dosažení 18 let s těžkou formou atopické dermatitidy, u kterých indikovaná maximalizovaná lokální terapie a dostupné vyšší typy léčby jako je fototerapie nebo balneoterapie nevedly ke kontrole onemocnění. Úspěšnost terapie adolescentů od 12 let i dospělých se vyhodnotí po 16 a po

24 týdnech od zahájení léčby a dále nejméně každých 24 týdnů, a bude ukončena v těchto případech: nedosažení nejméně EASI-50 v týdnu 16, nedosažení nejméně EASI-75 v týdnu 24, v případě výskytu nezvládnutelných nežádoucích účinků, při nedostatečné adherenci na terapii, při poklesu účinnosti pod EASI-50 při dvou po sobě následujících kontrolách. U již léčených dospívajících pacientů pokračuje léčba upadacitinibem po dovršení 18 let věku bez podmínky předchozí konvenční systémové terapie

Aklief – lokální trifaroten pro léčbu akné (SÚKL přiznává úhradu)

Úkoly z minulého výboru

biosimilary – prof. Arenberger po setkání se zástupci ZP s odbornými společnostmi a prodiskutování na výboru odeslal stanovisko za ČDS na SÚKL v XII/2022

inhibitory interleukinů k terapii psoriázy – všechna biologika mimo anti-TNF: SÚKL v XII/2022 v HoZ navrhoval snížení úhrady. Parametry se liší, jedná se o velký počet preparátů, složitou výpočtovou problematiku, ČDS nedisponuje farmakoekonomy..., proto jsme čekali na reakcí výrobců a dalších zúčastněných. Zatím ČDS žádné informace v tomto směru neobdržela, prof. Arenberger zjistí na Lékové komisi MZd stav věcí.

13. Schůze výboru ČDS v I. pololetí 2023:
    12. ledna, 2. února, 9. března, 6. dubna, 11. května, 8. června

14. Noví členové: 1
    Ukončení členství: 3.

Zapsal: doc. Ettler

Dokument je publikován v souladu se zásadami GDPR.

CZECHO PRESS AGENCY®

REFERÁTOVÝ VÝBĚR Z DERMATOVENEROLOGIE

odborný, dvojitě recenzovaný časopis pro dermatology

JSME TU PRO VÁS OD ROKU 1958

v tištěné podobě ve vašich schránkách • na webových stránkách www.ReferatovyVyber.cz

na instagramu www.instagram.com/referatovyvyber • v mobilní aplikaci Referátový Výběr

czechopress@czechopress.cz • +420 602 229 255

Zápis ze schůze výboru ČDS dne 2.2.2023 v Praze

Přítomni:	prof. Arenberger, prof. Arenbergerová, Dr. Benáková, prim. Drlík, doc. Ettler, Dr. Komrsová, doc. Kuklová, doc. Pánková, Dr. Pásková, Dr. Polášková, prof. Resl, prim. Selerová, prof. Štork
Omluveni:	prim. Duchková
Místo:	Knihovna Dermatovenerologické kliniky VFN a 1. LF UK, Karlovo nám., Praha 2
Čas:	10.00–12.00 h

– PROGRAM –

A) Projednáno:

Kontrola zápisu ze schůze výboru ČDS konané dne 12. 1. 2023 – rozeslán e-mailem, připomínkován a schválen.

B) Nově projednáno:

1. GDPR a ochrana dat na webu ČDS

   Na základě porady s experty pro GDPR a po konzultacích s právníky ČLS JEP výbor ČDS rozhodl, že staré zápisy ze schůzí výboru se již nebudou vracet na web. Budou uloženy v archivu výboru. Nové zápisy (od začátku r. 2023) již budou sepsány podle doporučených zásad GDPR. Přijetí nového člena bude oznámeno mailem tomuto členovi. Každý člen se může dotázat na odd. členské evidence ČLS JEP na stav svého členství, pokud nedostane vyrozumění.

2. Příprava Derma Update 23.2.2023

   Pozvánky rozeslány. Obsahují program rozdělený do 4 bloků. Konference probíhá od 8 do 18 h a obsahuje 3 přestávky. Koná se v kongresovém centru Cubex Praha (stanice metra Pankrác).

3. Náplň atestací z dermatovenerologie

   Problematika byla projednána na schůzi výboru ČDS dne 12.1.2023, bod 1. Stanovisko se zatím nemění.

4. Projekt „Melanom“

   Výbor ČDS byl seznámen s návrhem projektu „Melanom“, který plánuje realizovat ÚZIS ČR za podpory (9,13 mil. Kč) z operačního programu Zaměstnanost plus MPSV ČR. Spočívá ve vybavení vybraných pracovišť praktických lékařů dermatoskopickými nástavci na mobil, s jejichž použitím by zdravotní sestry těchto ambulancí prováděly pozorování kožních útvarů a poté na základě automatického vyhodnocení v napojené aplikaci doporučily následný postup. Zhodnocení by proběhlo podle histologií vyťatých útvarů. Vzhledem k tomu, že projekt neřeší falešně negativní případy, nepočítá se se zapojením lékaře a navíc neexistuje právní rámec této činnosti, výbor ČDS neuděluje zatím záštitu tomuto projektu.

5. Žádosti krajských úřadů o stanoviska k provozování přístrojů v kosmetických salónech apod.

   Výbor ČDS obdržel v nedávné době zmíněné žádosti. Výbor ČDS se domnívá, že by takové žádosti měly být směrovány na některé státní instituce (hygiena, SZÚ apod.) a odborná

společnost by teprve poté byla těmito institucemi vyzvána ke konzultaci.

6. Jednání s vedením VZP 3.2.2023

ČDS zastupuje prof. Arenberger. Výbor ČDS navrhuje zažádat o navýšení bodového hodnocení zákl. kódů, dále zhodnocení pilotních výkonů preventivních vyšetření névů dermatoskopem, případně centrové léčby a fototerapie. Pokud se dosáhne dohody o navýšení, je nutné povýšit i PURO.

7. Odborné akce

Na seznamu je 34 odborných akcí (a navíc některé významné mezinárodní akce). Zatím se nepodařilo odstranit 3 kolize akcí (14.9., 22.9., 23.9.2023). Diskutován také program Slavnostního shromáždění ke 100. výročí založení ČDS dne 14.9.2023.

8. Léková agenda (Dr. Benáková) – v období 12.1.– 2.2.2023

Bereme na vědomí

Aspaveli – pegcetakoplan, pro léčbu u paroxysmální hemoglobinurie

Dupixent – dupilumab v indikaci AB. SÚKL zamítl indikační rozšíření u astmatu.

Návrhy pro výbor se záměrem podání na SÚKL

- úprava stávající indikační formulace pro Dupixent v kategorii 6–18 let obdobně, jako je tomu u českého indikačního omezení pro dospělé. Smyslem je neoddalovat zahájení potřebné léčby u dětských a dospívajících pacientů s těžkou AD.
- úprava stávajících českých kritérií pro ukončení a pokračování léčby CSU pro pozdní respondery, resp. částečné respondery, která neodpovídají současným evropským doporučeným postupům. Smyslem je umožnit jim potřebnou léčbu.

Brodalumab – bylo zpracováno odborné stanovisko (prof. Arenberger) k indikaci brodalumabu při léčbě hidradenittis suppurativa

Úkoly z předminulého výboru

Inhibitory interleukinů k terapii psoriázy – všechna biologika mimo anti-TNF: SÚKL snižuje úhradu

Info

Prof. Švihovec ukončil práci ve funkci předsedy Komise pro lékovou politiku a kategorizaci léčiv (KLPK). Novým předsedou KLPK byl od 1.1.2023 jmenován **doc. MUDr. Martin Votava, Ph.D.**, farmakolog s dlouholetou činností v oblasti výzkumu, klinického hodnocení léčiv a nežádoucích účinků, včetně sledování úhrady a preskripčních i indikačních omezení.

9. Různé

a) dne 9.3.2023 se koná „zkouška po kmeni“ na Kožní klinice FN Královské Vinohrady v Praze (2 uchazeči)
b) ve dnech 6.–10.3.2023 se koná kurz pro atestanty ve „kmeni“ na Kožní klinice FN Královské Vinohrady v Praze
c) minulý týden zemřela bývalá primářka Kožní kliniky FN HK MUDr. Pavla Čižinská ve věku 56 let

10. Noví členové:

přijatí: 5
ukončení členství: 2
snížení poplatku ČLS: 3

11. Příští schůze výboru ČDS:

9.3.2023 ve 12 h v Praze

Zapsal: doc. Ettler

Dokument je publikován v souladu se zásadami GDPR.

Jak důležité je pro Adama PASI* 100?

kyntheum®

Brodalumab

ČISTÉ SEBEVĚDOMÍ

Kyntheum zlepšuje kvalitu života a nabízí celkovou úlevu od symptomů. Více než 60 % pacientů dosahuje úplného zhojení kožních projevů.[1,2,3]

Rychlý nástup účinku[4]

Vysoká míra zhojení[5]

Dlouhodobý účinek[5]

Přípravek Kyntheum® je indikován k léčbě středně těžké až těžké ložiskové psoriázy u dospělých pacientů, kteří jsou kandidáty pro systémovou léčbu.[2]

PASI* 100 znamená pro Adama mnohem více než jen zdravou kůži[1]

*PASI, index rozsahu a závažnosti psoriázy.

MAT-64498

Zkrácená informace o léčivém přípravku

Název léčivého přípravku: Kyntheum® 210 mg injekční roztok v předplněné injekční stříkačce. **Složení:** Předplněná injekční stříkačka obsahuje brodalumabum 210 mg v 1,5 ml roztoku. Jeden ml roztoku obsahuje brodalumabum 140 mg. **Léková forma:** Injekční roztok (injekce). **Indikace:** Léčba středně těžké až těžké ložiskové psoriázy u dospělých pacientů, kteří jsou kandidáty pro systémovou léčbu. **Dávkování:** Doporučená dávka je 210 mg ve formě subkutánní injekce v týdnech 0, 1 a 2, následovaná dávkou 210 mg každé 2 týdny. **Kontraindikace:** Hypersenzitivita na léčivou látku nebo na kteroukoli pomocnou látku přípravku, aktivní Crohnova nemoc a klinicky významné aktivní infekce např. aktivní tuberkulóza. **Zvláštní upozornění:** Případy nových nebo exacerbovaných zánětlivých střevních onemocnění byly hlášeny s inhibitory IL-17, proto se Kyntheum nedoporučuje pacientům se zánětlivým střevním onemocněním. Byly hlášeny případy sebevražedných představ a chování, včetně dokonaných sebevražd. Většina pacientů, u kterých se objevilo sebevražedné chování, měla v anamnéze depresi a/nebo sebevražedné představy a chování. Byly hlášeny vzácné případy anafylaktických reakcí. Přípravek může zvyšovat riziko infekcí. Jestliže se plánuje použít přípravek u pacientů s chronickou infekcí nebo s opakovanou infekcí v anamnéze, je třeba postupovat opatrně. Doporučuje se, aby pacienti v souladu s místními imunizačními předpisy podstoupili všechna potřebná očkování ještě před zahájením léčby přípravkem. **Interakce:** Současně s přípravkem se nesmí podávat živé vakcíny. **Fertilita, těhotenství a kojení:** Ženy ve fertilním věku musí během léčby a po dobu nejméně 12 týdnů po jejím ukončení používat účinnou antikoncepci. Údaje o podávání brodalumabu těhotným ženám jsou omezené nebo nejsou k dispozici. Není známo, zda se brodalumab vylučuje do lidského mateřského mléka. **Nežádoucí účinky:** Časté - chřipka, dermatofytózy, bolest hlavy, orofaryngeální bolest, průjem, nauzea, artralgie, myalgie, únava, reakce v místě injekce. Méně časté – kandidózy, neutropenie, konjunktivitida. Vzácné – anafylaktická reakce. **Uchovávání:** Uchovávejte v chladničce (2 °C – 8 °C). Chraňte před mrazem. Přípravek se smí uchovávat v krabičce a při pokojové teplotě (do 25 °C) maximálně po dobu 14 dnů, a to pouze jednou. Jakmile se přípravek vyjme z chladničky a nechá se ohřát na pokojovou teplotu (do 25 °C), musí se použít do 14 dní nebo zlikvidovat. **Držitel rozhodnutí o registraci:** LEO Pharma A/S, Industriparken 55, DK-2750 Ballerup, Dánsko. **Registrační číslo:** EU/1/16/1155/001, EU/1/16/1155/002. **Způsob výdeje a hrazení:** Výdej je vázán na lékařský předpis. Léčivý přípravek je plně hrazen z prostředků veřejného zdravotního pojištění. **Datum první registrace:** 17. 7. 2017 **Před předepsáním léčivého přípravku si přečtěte plnou verzi souhrnu údajů o přípravku.**

Reklama na léčivý přípravek.

Reference: 1. Strober B, et al. J Am Acad Dermatol 2016;75(1):77–82. **2.** Souhrn údajů o přípravku Kyntheum® (brodalumab), 17. 7. 2017. **3.** Chiricozzi A, et al. Int J Mol Sci 2018;19(1):179. **4.** Blauvelt A, et al. Rapid onset of action in patients with moderate-to-severe psoriasis treated with brodalumab: A pooled analysis of data from two phase 3 randomized clinical trials (AMAGINE-2 and AMAGINE-3). **5.** Lebwohl M, et al. N Engl J Med 2015;373:1318 –28.

LEO®

LEO Pharma s.r.o., Lomnického 1705/7, 140 00 Praha 4

Zkrácená informace o léčivém přípravku ILUMETRI

Název přípravku: Ilumetri 100 mg injekční roztok v předplněné injekční stříkačce. Jedna předplněná injekční stříkačka obsahuje tildrakizumabum 100 mg v 1 ml, histidin, monohydrát histidin-hydrochloridu, polysorbát 80, sacharózu a vodu pro injekci. Roztok je čirý až mírně opalescentní, bezbarvý až nažloutlý. **Terapeutické indikace:** Přípravek Ilumetri je indikován k léčbě dospělých se středně závažnou až závažnou ložiskovou (plakovou) psoriázou, kteří jsou kandidáty na systémovou léčbu. **Dávkování:** Léčivý přípravek je určen pro použití pod vedením a dohledem lékaře se zkušenostmi s diagnostikou a léčbou ložiskové psoriázy. Doporučená dávka je 100 mg v týdnu 0 a 4 a poté každých 12 týdnů. U některých pacientů (např. s větší mírou postižení onemocněním nebo s tělesnou hmotností ≥ 90 kg) může být účinnější dávka 200 mg. Porucha funkce ledvin nebo jater: Přípravek Ilumetri nebyl u těchto skupin pacientů studován. Nelze učinit žádná doporučení ohledně dávkování. Pediatrická populace: Bezpečnost a účinnost přípravku Ilumetri u dětí a dospívajících ve věku do 18 let nebyly dosud stanoveny. Nejsou dostupné žádné údaje. **Způsob podání:** Tento léčivý přípravek se podává subkutánní injekcí. Místa vpichu se musí střídat. Injekce přípravku Ilumetri se nesmí podávat do oblastí kůže postižených ložiskovou psoriázou, do oblastí citlivých, s podlitinami, zarudlých, zatvrdlých, ztluštělých nebo šupinatých. S předplněnou injekční stříkačkou, určenou pouze k jednorázovému použití, se nesmí třepat. Po správném nácviku techniky si mohou pacienti podávat injekce přípravku Ilumetri sami (se souhlasem lékaře). **Kontraindikace:** Hypersenzitivita na léčivou látku nebo na kteroukoli pomocnou látku). Klinicky významná aktivní infekce, např. aktivní tuberkulóza. **Zvláštní upozornění a opatření pro použití:** Tildrakizumab může potenciálně zvyšovat riziko infekce. Je třeba pečlivě zvážit použití tildrakizumabu u pacientů s chronickou infekcí nebo anamnézou recidivující nebo nedávné závažné infekce. Pokud se objeví závažná hypersenzitivní reakce, musí se tildrakizumab okamžitě přestat podávat a musí se zahájit příslušná léčba. Před zahájením léčby tildrakizumabem je třeba zvážit provedení veškeré příslušné imunizace v souladu s aktuálními pokyny k imunizaci. Pacienti léčení tildrakizumabem nemají během léčby a nejméně po dobu 17 týdnů po léčbě dostávat živé vakcíny. **Fertilita, těhotenství a kojení:** Ženy ve fertilním věku musí během léčby a po dobu nejméně 17 týdnů po ukončení léčby používat účinnou metodu antikoncepce. Údaje o podávání tildrakizumabu těhotným ženám jsou omezené nebo nejsou k dispozici. Není známo, zda se tildrakizumab vylučuje do lidského mateřského mléka. **Účinky na schopnost řídit a obsluhovat stroje:** Ilumetri nemá žádný nebo má zanedbatelný vliv na schopnost řídit nebo obsluhovat stroje. **Nežádoucí účinky:** infekce horních cest dýchacích (12,6 %), bolest hlavy (4,0 %), gastroenteritida (1,5 %), nauzea (1,3 %), průjem (1,6 %), bolest v místě aplikace injekce (1,3 %) a bolest zad (1,5 %). **Zvláštní opatření pro uchovávání:** Uchovávejte v chladničce (2 - 8 °C). Chraňte před mrazem. Neotevřené předplněné injekční stříkačky přípravku Ilumetri lze vyjmout z chladničky a uchovávat při teplotě do 25 °C po jedno období max. 30 dnů. Po vyjmutí z chladničky a uchovávání za uvedených podmínek přípravek zlikvidujte po uplynutí 30 dnů nebo data použitelnosti vytištěného na obalu, pokud nastane dříve. Uchovávejte předplněnou injekční stříkačku ve vnější krabičce, aby byla chráněná před světlem. Neprotřepávejte. **Reg. číslo:** EU/1/18/1323/001. **Velikost balení:** 100MG INJ SOL 1X1ML. **Držitel rozhodnutí o registraci:** Almirall, S.A. Ronda General Mitre, 151, 08022 Barcelona, Španělsko. **Způsob úhrady a výdeje:** Výdej léčivého přípravku je vázán na lékařský předpis. Léčivý přípravek je hrazen z prostředků veřejného zdravotního pojištění. **Datum revize textu:** 05. července 2022.

▼ Tento léčivý přípravek podléhá dalšímu sledování. To umožní rychlé získání nových informací o bezpečnosti. Žádáme zdravotnické pracovníky, aby hlásili jakákoli podezření na nežádoucí účinky. Před předepsáním léku se prosím seznamte s úplnou informací o přípravku

CZ-ILU-220001 | Datum přípravy září 2022

*Absolutní skóre PASI <3 si udrželo až do 244. týdne 78,8 % pacientů, kteří reagovali na přípravek ILUMETRI® 100 mg (tj. dosáhli ve 28. týdnu přinejmenším skóre PASI 75). Chybějící data byla zpracována metodou vícenásobné imputace.[2] †244 týdnů. ‡4 dávky ročně při udržovací léčbě. §Ve studii reSURFACE 1 (n=299) dosáhlo 52 % pacientů DLQI 0-1 ve 28. týdnu po 3 injekcích ILUMETRI® 100 mg.[3] DLQI: Dermatology Life Quality Index; PASI: Psoriasis Area Severity Index; QoL: Kvalita života.

1. ILUMETRI (tildrakizumab) Shrnutí údajů o přípravku, datum revize textu 07/2022. **2.** Thaçi D, Piaserico S, Warren RB, et al. Five-year efficacy and safety of tildrakizumab in patients with moderate to severe psoriasis: pooled analyses of two randomised phase 3 clinical trials (reSURFACE 1 and reSURFACE 2). Br J Dermatol. 2020. **3.** Reich K, Papp KA, Blauvelt A, et al. Tildrakizumab versus placebo or etanercept for chronic plaque psoriasis (reSURFACE 1 and reSURFACE 2): results from two randomised controlled, phase 3 trials. Lancet. 2017;390(10091):276-88. **4.** Reich K, Warren RB, Iversen L, et al. Long-term efficacy and safety of tildrakizumab for moderate-to-severe psoriasis: pooled analyses of two randomized phase III clinical trials (reSURFACE 1 and reSURFACE 2) through 148 weeks. Br J Dermatol. 2020;182(3):605-17.

almirall
feel the science

Almirall s.r.o.
Pujmanové 1753/10, 140 00, Praha 4 | tel.: +420 296 187 334
www.almirall.com/czechia | info.czechia@almirall.com